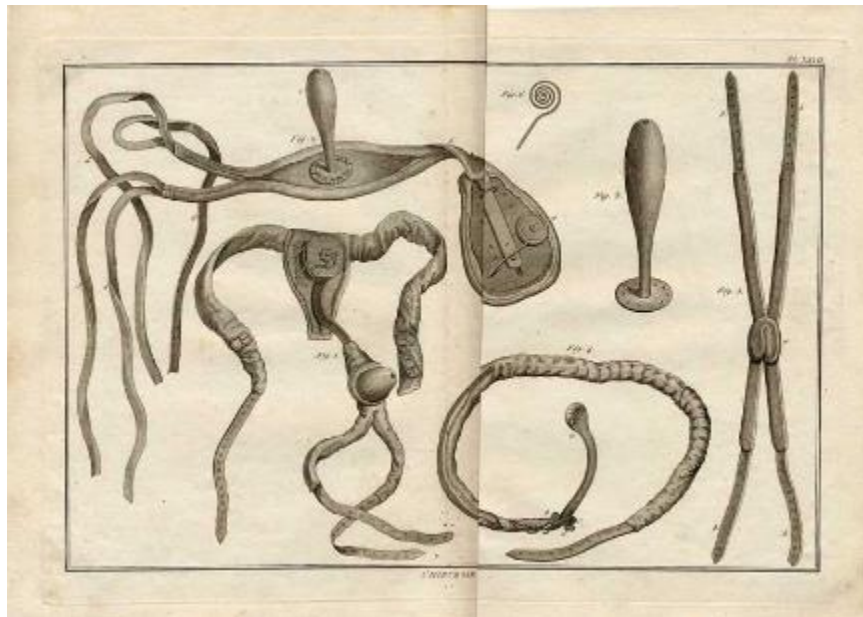




# Indice

- Malattia emorroidaria
- Ragadi Anali
- Ascessi –fistole anali
- Condilomi acuminati
- Prolasso rettale

# Proctologia



# Anatomia

## ANATOMIA DEL CANALE ANALE

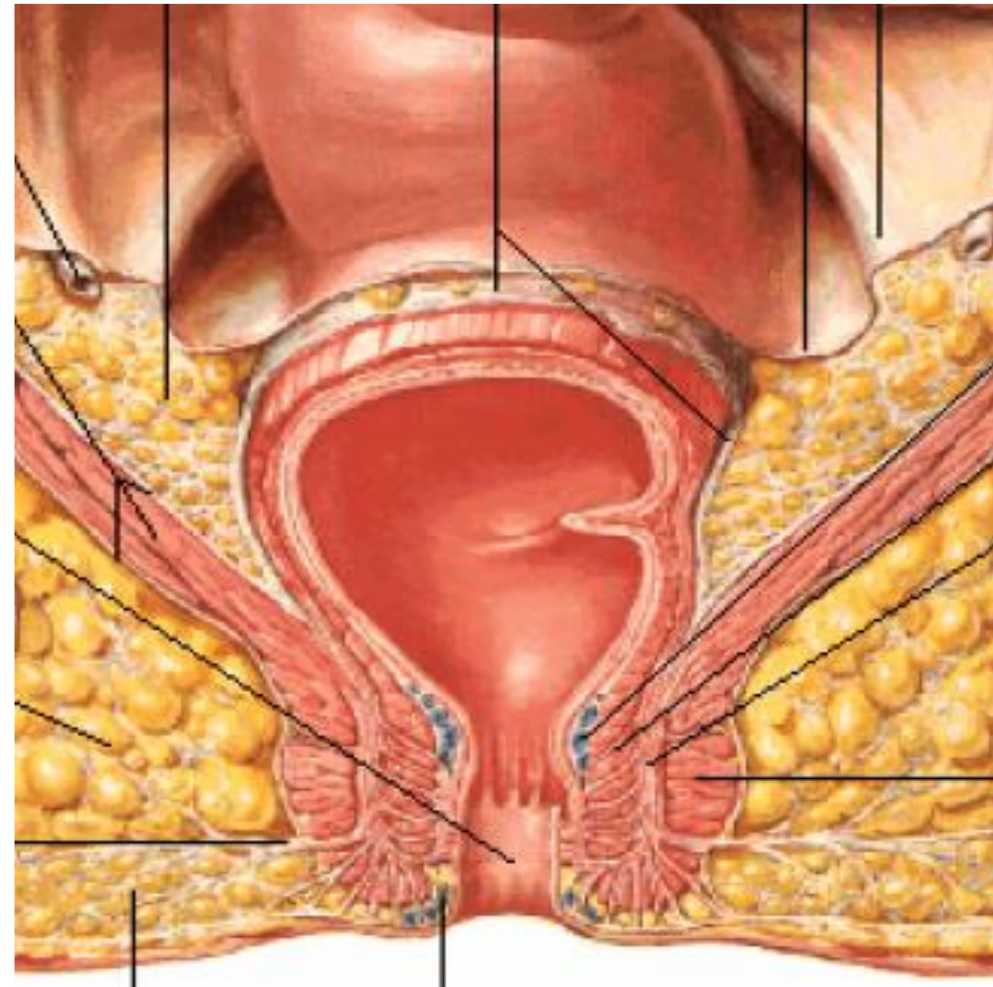
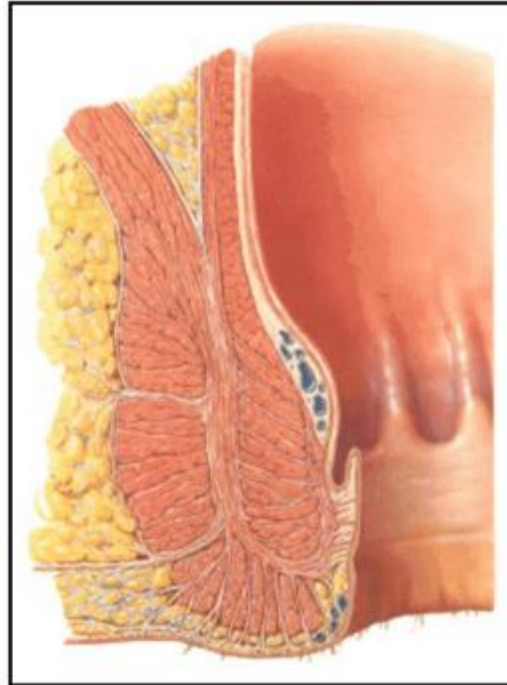
1. *Sfintere interno*

2. *Sfintere esterno sottocutaneo*

3. *M. Pubo rettale*

4. *M. Elevatore dell'ano*

5. *Strato longitudinale complesso*  
*Coli Rectos anis*

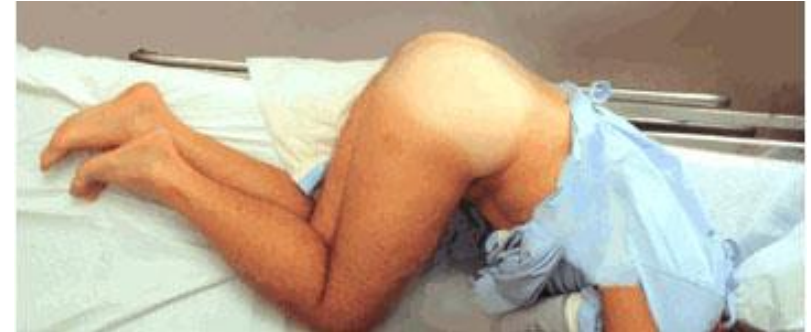

# Diagnosi

## POSIZIONE PER LA VISITA

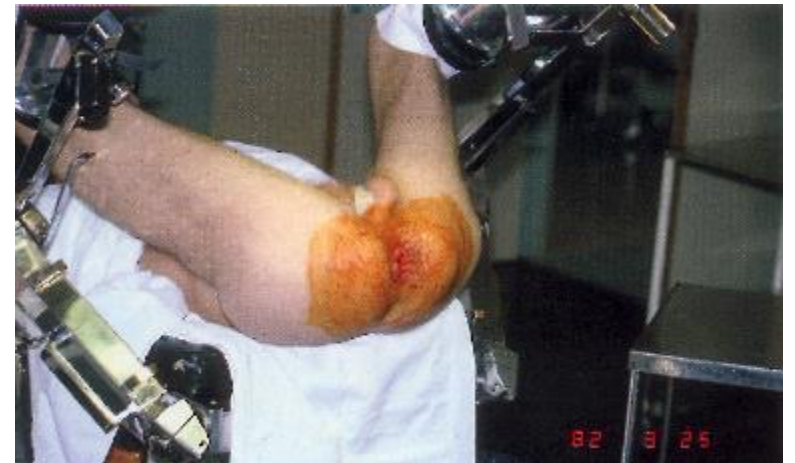### Sim's (decubito laterale sinistro)

- meno imbarazzante
- buona esposizione anatomica



### Genu-pettorale

- molto imbarazzante
- ottima esposizione anatomica

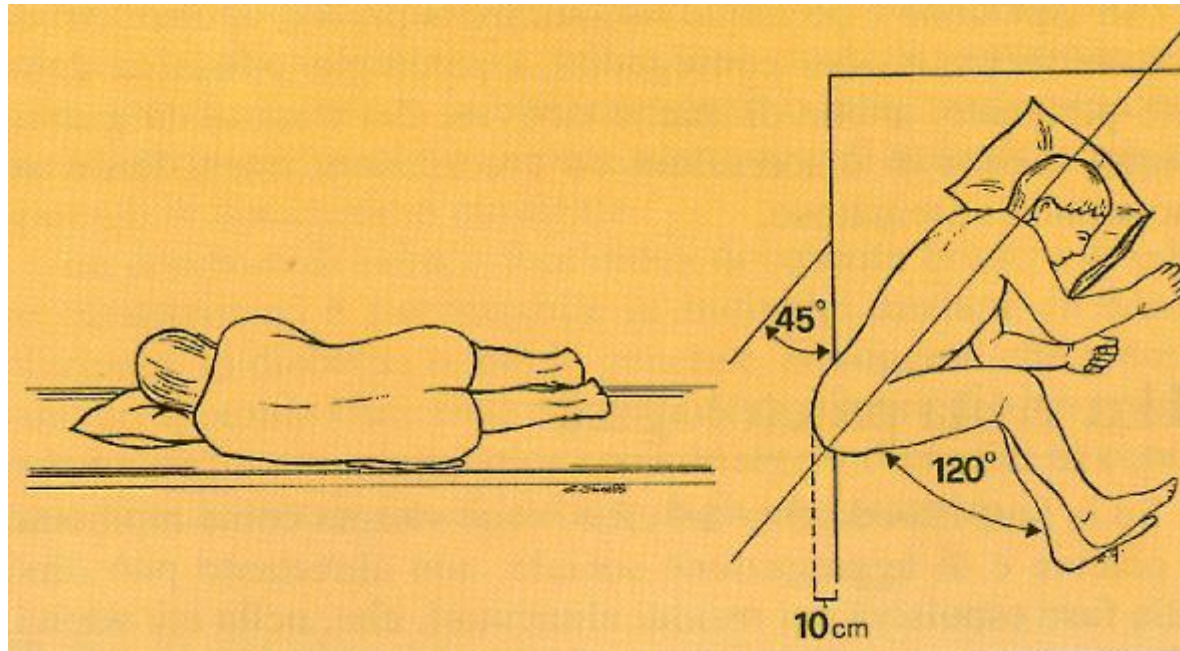


### Ginecologica (litotomica)

- utile per alcune procedure operative

# Diagnosi

## POSIZIONE DI SIM'S



Decubito laterale sinistro

Busto inclinato a  $45^\circ$

Ginocchia al petto con gambe semiflesse

Glutei che sporgono dal letto per 10 cm

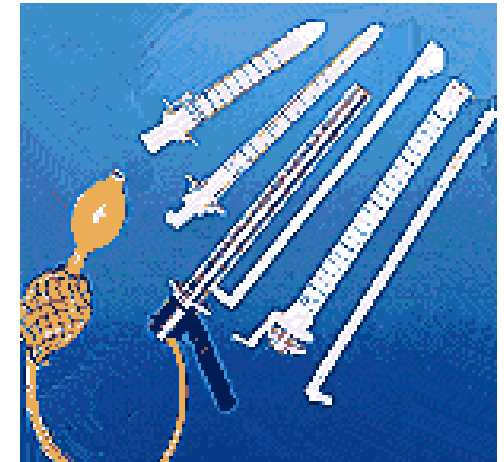# Diagnosi



Anoscopio



Rettoscopio



Divaricatore anale di Eisenhammer

Specilli e sonde scanalate



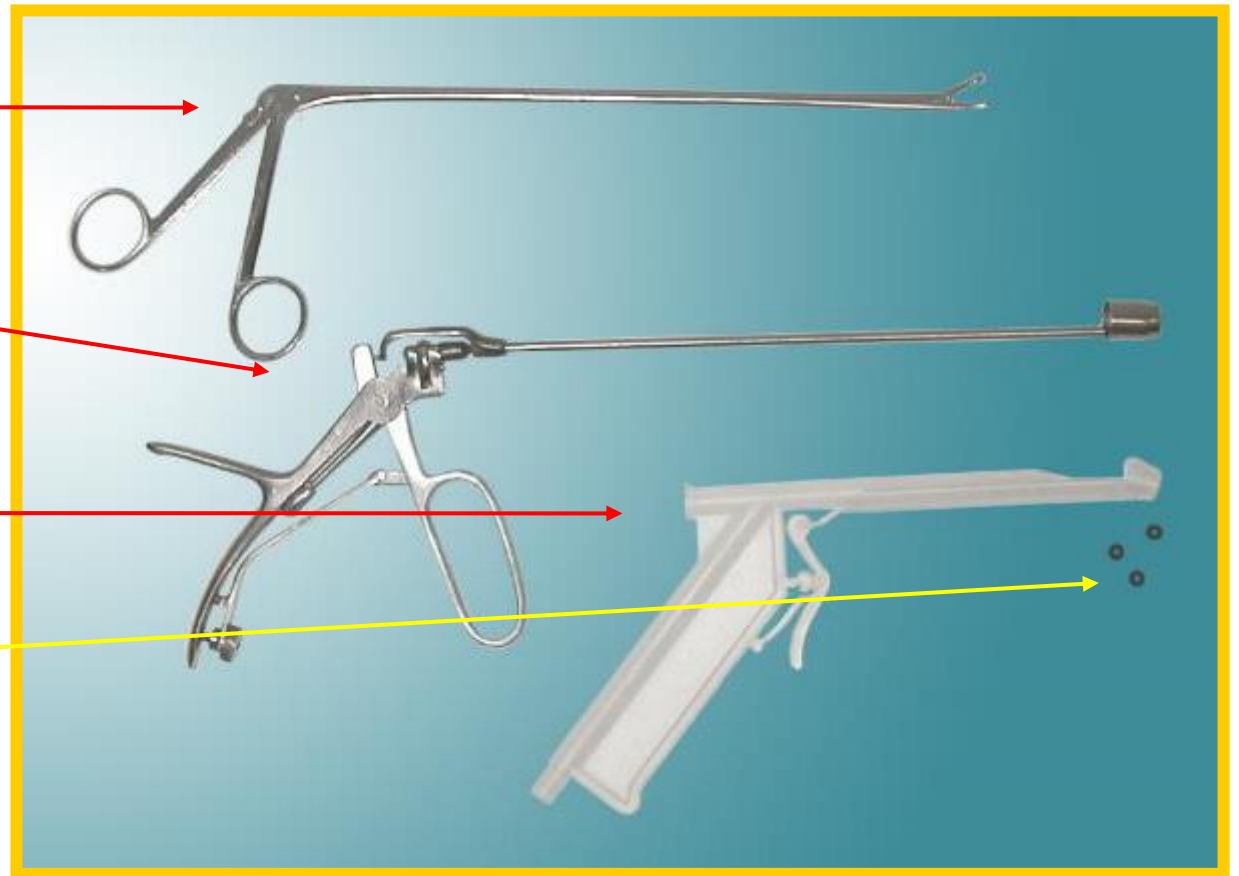
# Diagnosi

Pinze proctologiche

pluriuso

Legatori  
monouso

Elastici



# Diagnosi

Fonte luminosa

Coagulatore a infrarossi

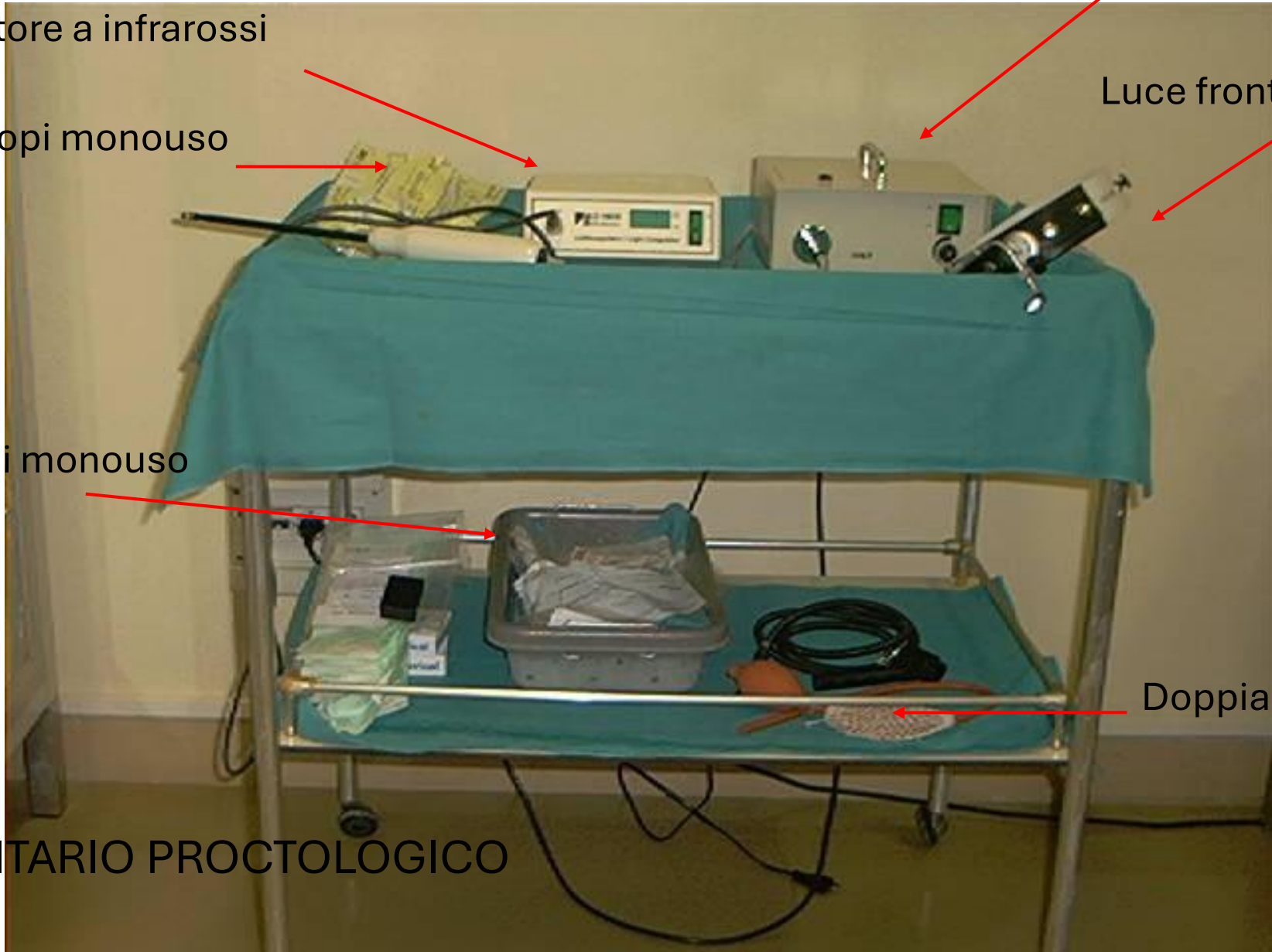
Rettoscopi monouso

Luce frontale

Anoscopi monouso

Doppia palla

STRUMENTARIO PROCTOLOGICO





# Diagnosi

- Anoscopia – Rettoscopia
- Ecografia endoanale
- Manometria anale
- RM
- Cinedefecografia



# Proctologia

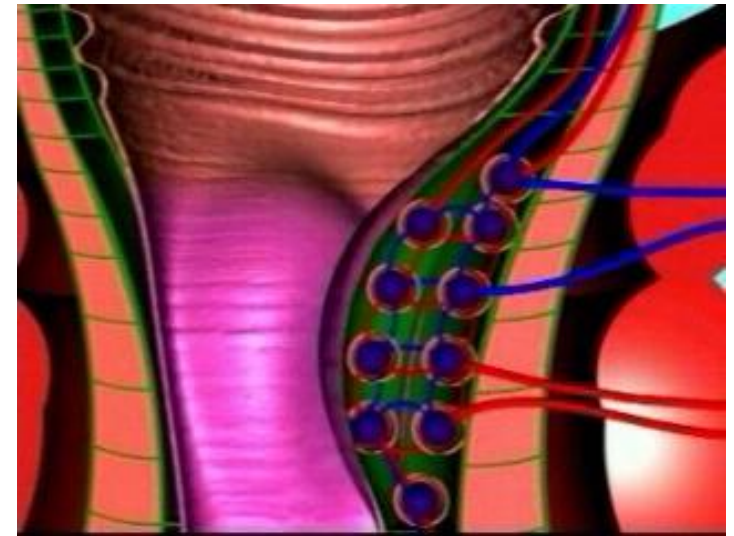
	Ragade	Fistola	Ascesso	Emorroidi	Tumore
<b>Dolore</b>	+++ Defecazione	-	+++ Costante	+ Se trombo dopo defecazione	-
<b>Rettorragia</b>	++ Carta igienica	-	-	+ Water	± Sporadico
<b>Suppurazione</b>	-	+++	++	-	±
<b>Febbre</b>	-	-	-	-	-
<b>Sd. costituzionale</b>	-	-	-	-	+

# Malattia emorroidaria

Patologia benigna molto diffusa in occidente

Tre cuscinetti vascolari anali hanno la funzione di partecipare alla continenza riempiendosi di sangue

La mucosa anale svolge un importante ruolo nella discriminazione tra gas e feci e nell'inizio della defecazione



# Malattia emorroidaria

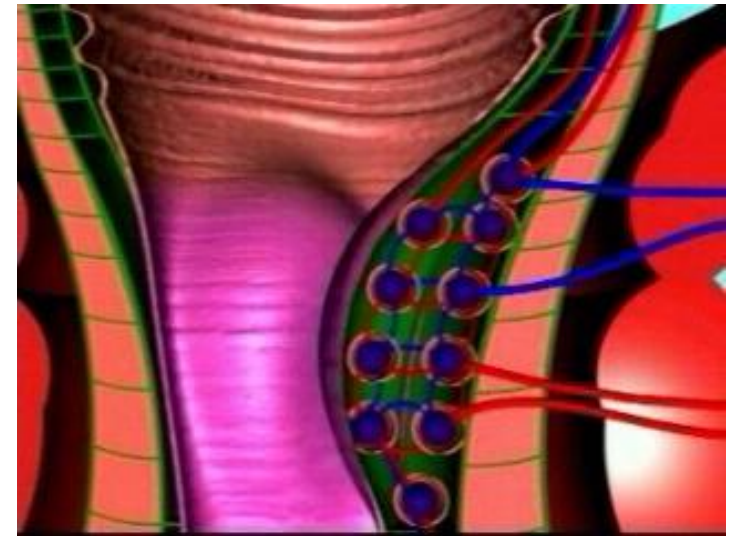
I cuscinetti vascolari diventano patologici quando in conseguenza allo sforzo defecatorio il tessuto connettivo che li sostiene viene lesionato e i cuscinetti vanno incontro a prollasso con ostacolato deflusso venoso e complicanze vascolari dovute alla stasi ematica

Il prollasso dei cuscinetti emorroidari comporta l'impegno del canale anale da parte della mucosa rettale e il prollasso mucoso rettale

## SINTOMATOLOGIA

Prurito

Sanguinamento post-defecatorio











# Malattia emorroidaria

I grado : emorroidi al di sopra della linea dentata anche sotto sforzo (dentro canale anale)

II grado : emorroidi che prollassano all'esterno durante la defecazione con successiva riduzione spontanea

III grado : emorroidi che prollassano durante la defecazione e necessitano di riduzione manual

IV grado : emorroidi sempre prollassate fuori dal canale anale che prollassano spontaneamente se ridotte manualmente

Grado	Diagramma	Fotografia
1°		
2°		
3°		
4°		

# Malattia emorroidaria

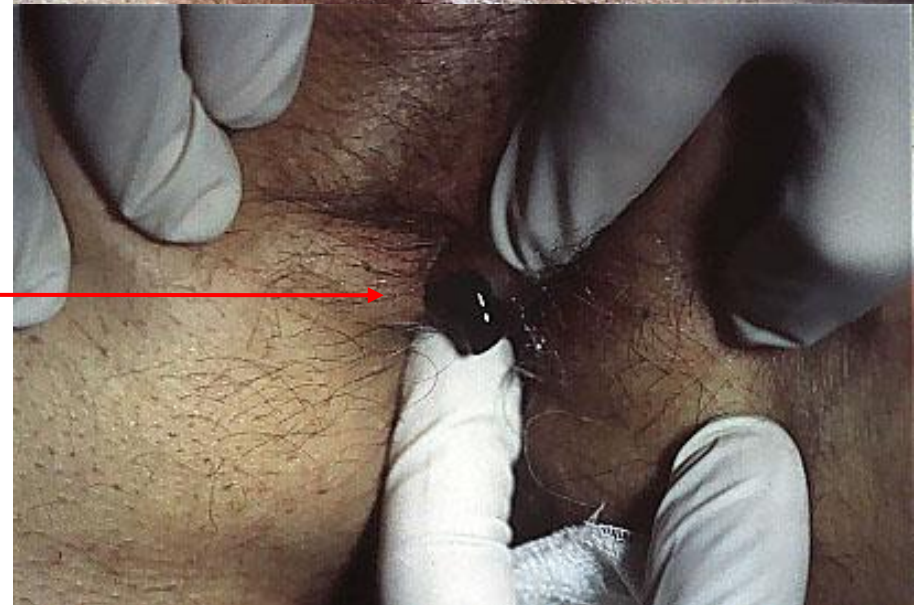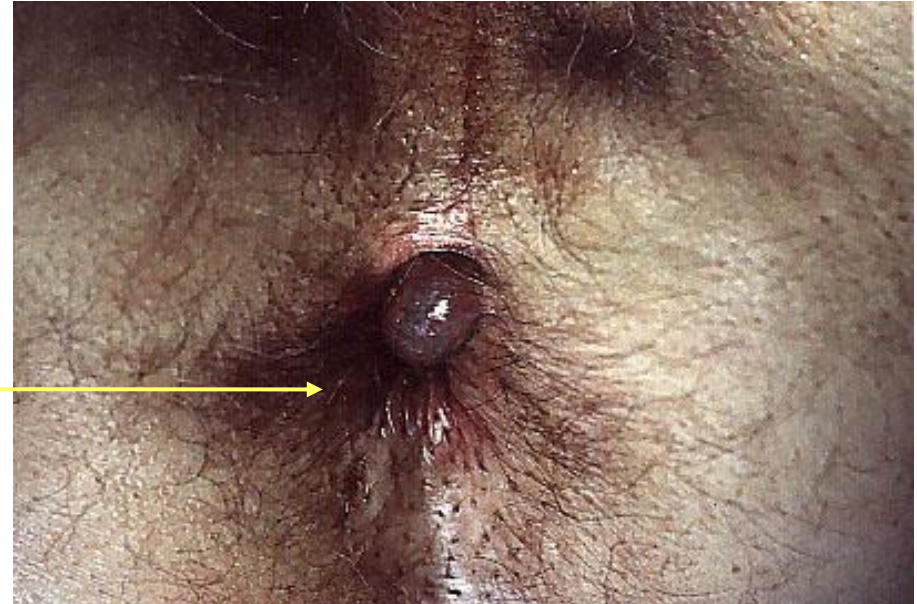
## TROMBOSI EMORROIDARIA

DOLORE INTOLLERABILE

Turbe della continenza

Perdita di muco

Incisione e svuotamento del coagulo

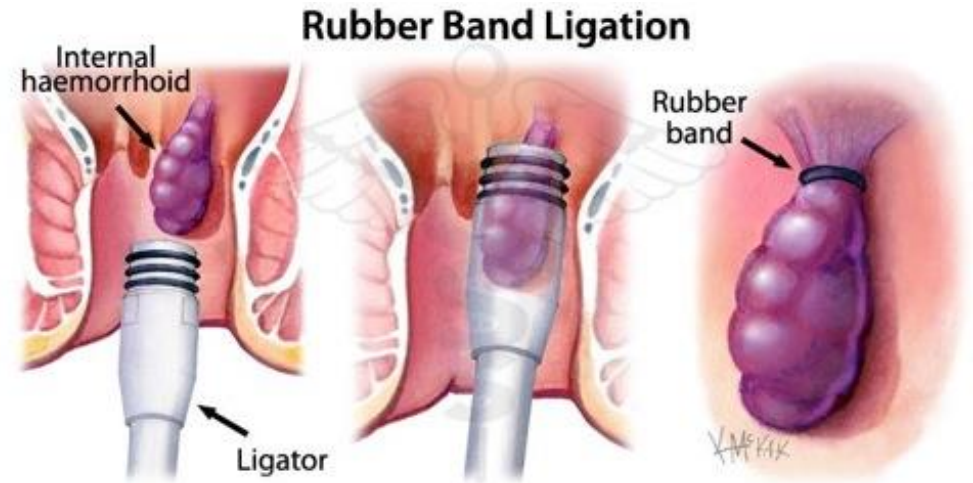

# Malattia emorroidaria

## Trattamento ambulatoriale

### - Legatura elastica (II grado)

Consiste nello strangolamento delle emorroidi interne all'interno di un elastico con successiva necrosi e caduta dopo 2 settimane e formazione di una ulcera che guarisce per seconda intenzione provocando fibrosi con fissazione della mucosa alla muscolare

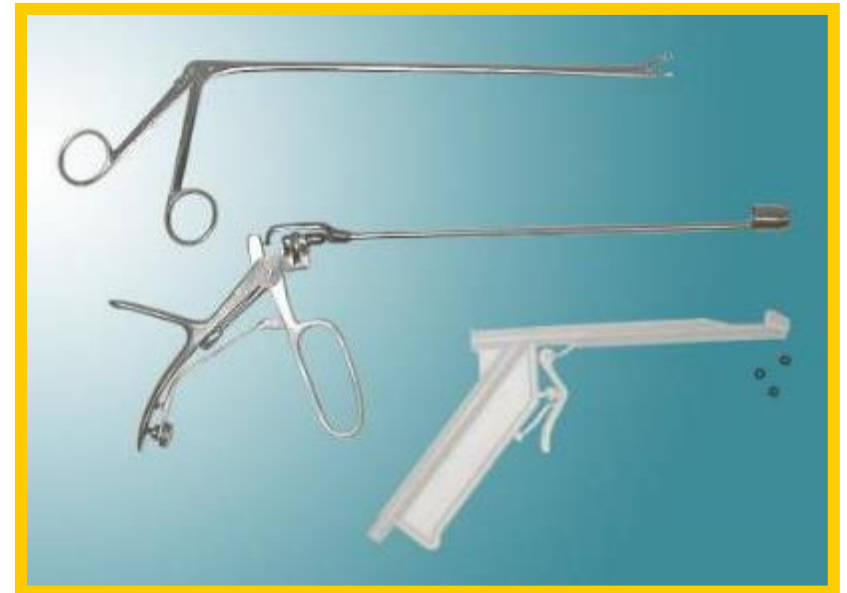

# Malattia emorroidaria

## Trattamento ambulatoriale

### - Legatura elastica (II grado)

- Anoscopio fenestrato
- Mucosa 1,5-2 cm al di sopra della linea dentata
- Con la pinza si porta la mucosa dentro il cilindro del legatore
- Si spara il laccio





# Malattia emorroidaria

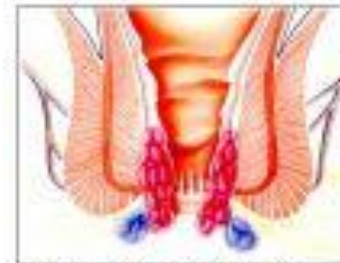## Trattamento ambulatoriale

- Legatura elastica (II grado)

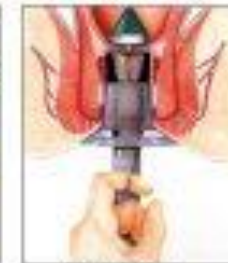
## Trattamento chirurgico

- Mucoprolassectomia sec. Longo (PPH o Stram) (III grado)
- Emorroidectomia sec. Milligan-Morgan (IV grado)

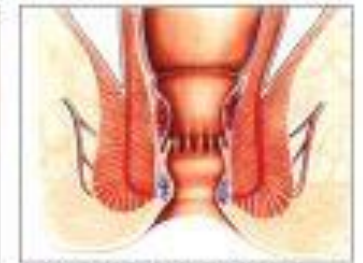
### TECNICA LONGO PER IL PROLASSO EMORROIDARIO



Prolasso di emorroidi e mucosa rettale.



La stapler ingloba il prolasso della mucosa che viene asportato.

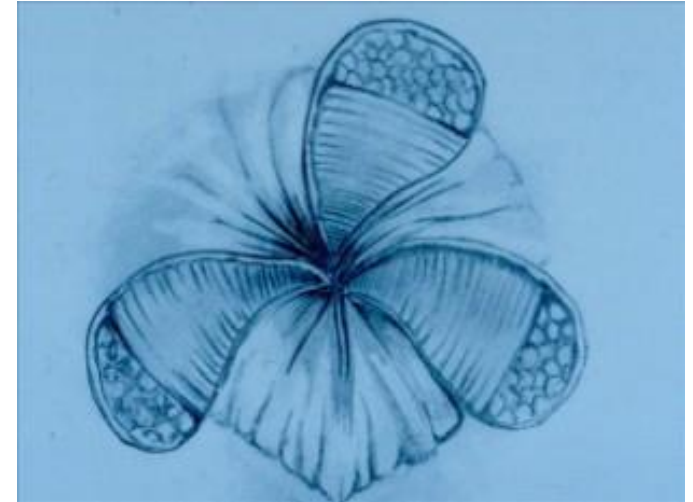


Fine dell'intervento: le emorroidi ritornano nella loro normale posizione, il prolasso rettale risulta corretto; residuano delle microclips di titanio, che vengono espulse spontaneamente in circa 30 giorni.

# Malattia emorroidaria

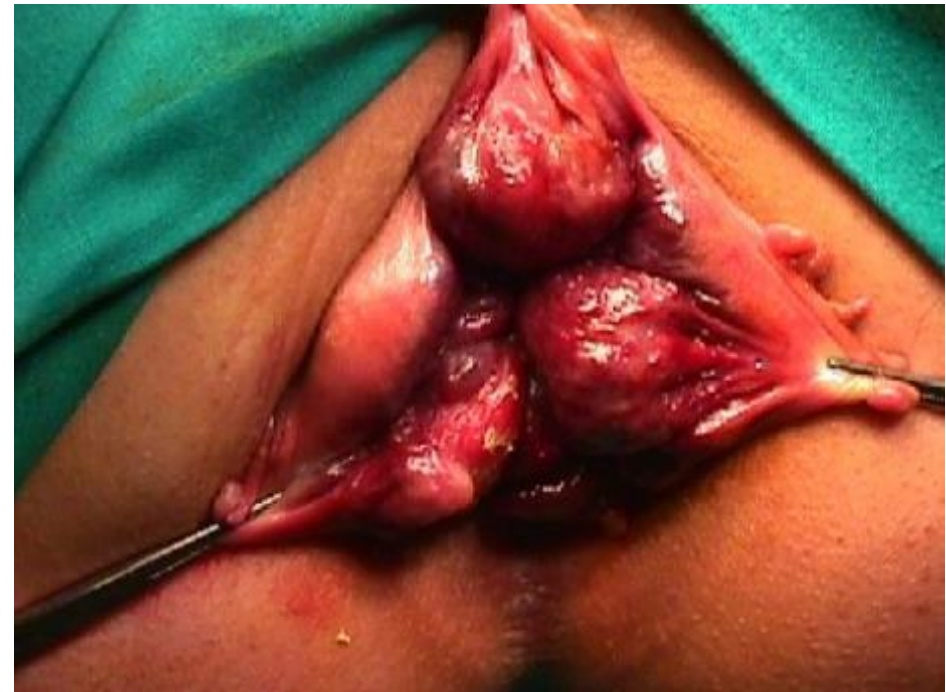## Trattamento ambulatoriale

- Legatura elastica (II grado)



## Trattamento chirurgico

- Mucoprolassectomia sec. Longo (PPH o Stram) (III grado)
- Emorroidectomia sec. Milligan-Morgan (IV grado)



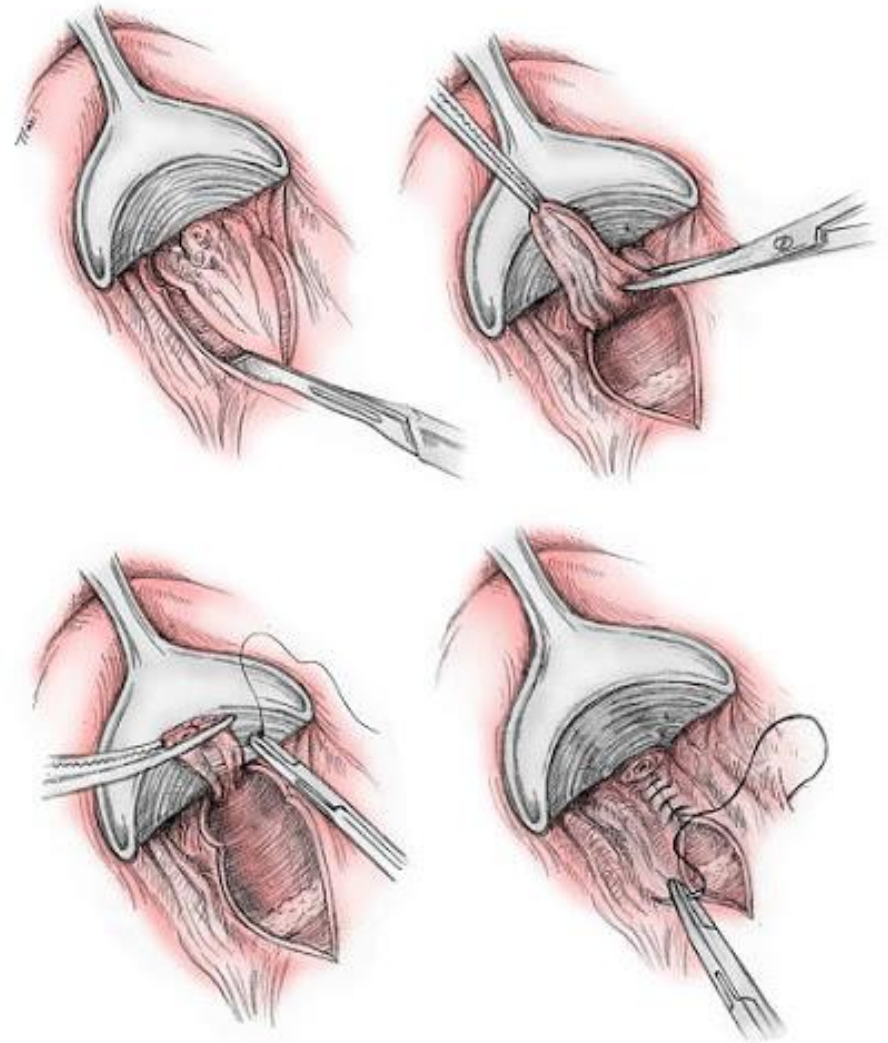
# Malattia emorroidaria

## Trattamento ambulatoriale

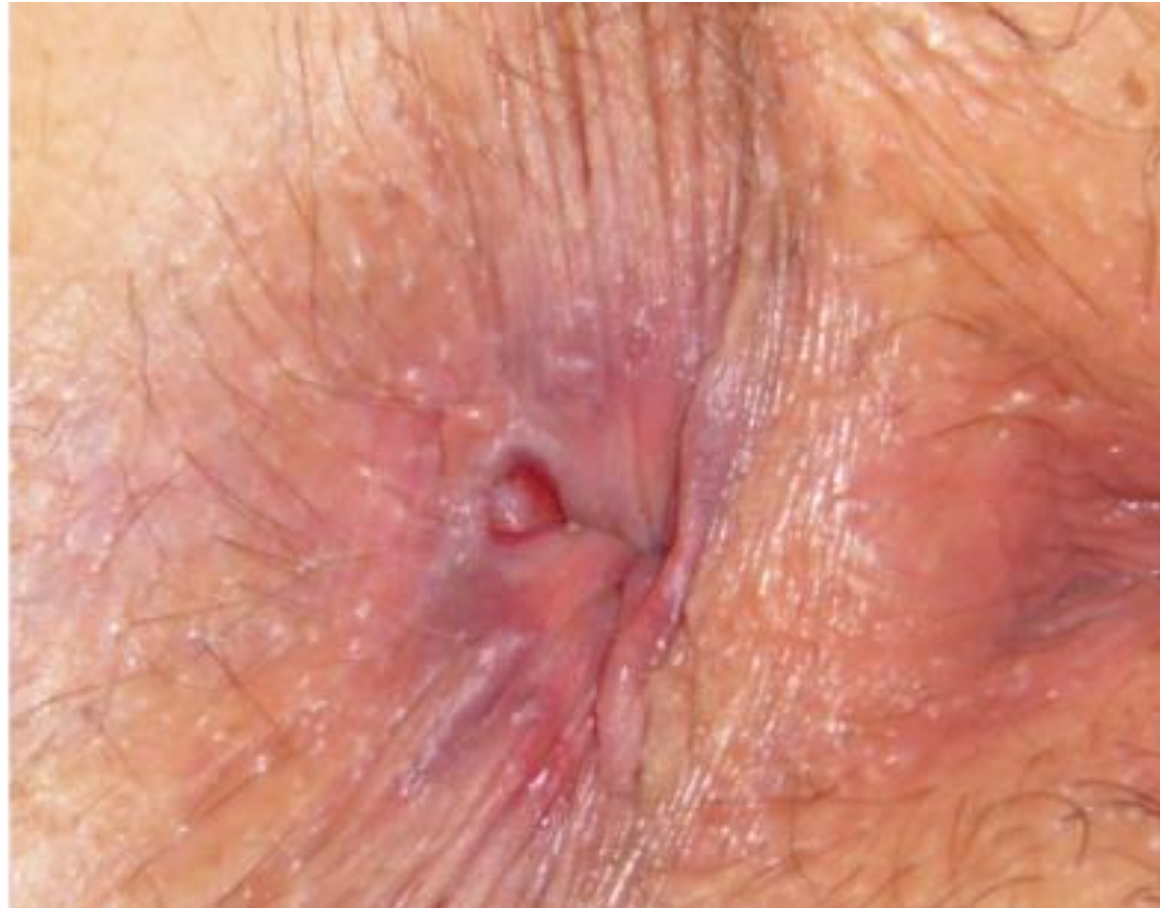- Legatura elastica (II grado)

## Trattamento chirurgico

- Mucoprolassectomia sec. Longo (PPH o Stram) (III grado)
- Emorroidectomia sec. Milligan-Morgan (IV grado)



# Ragade anale



# Ragade anale

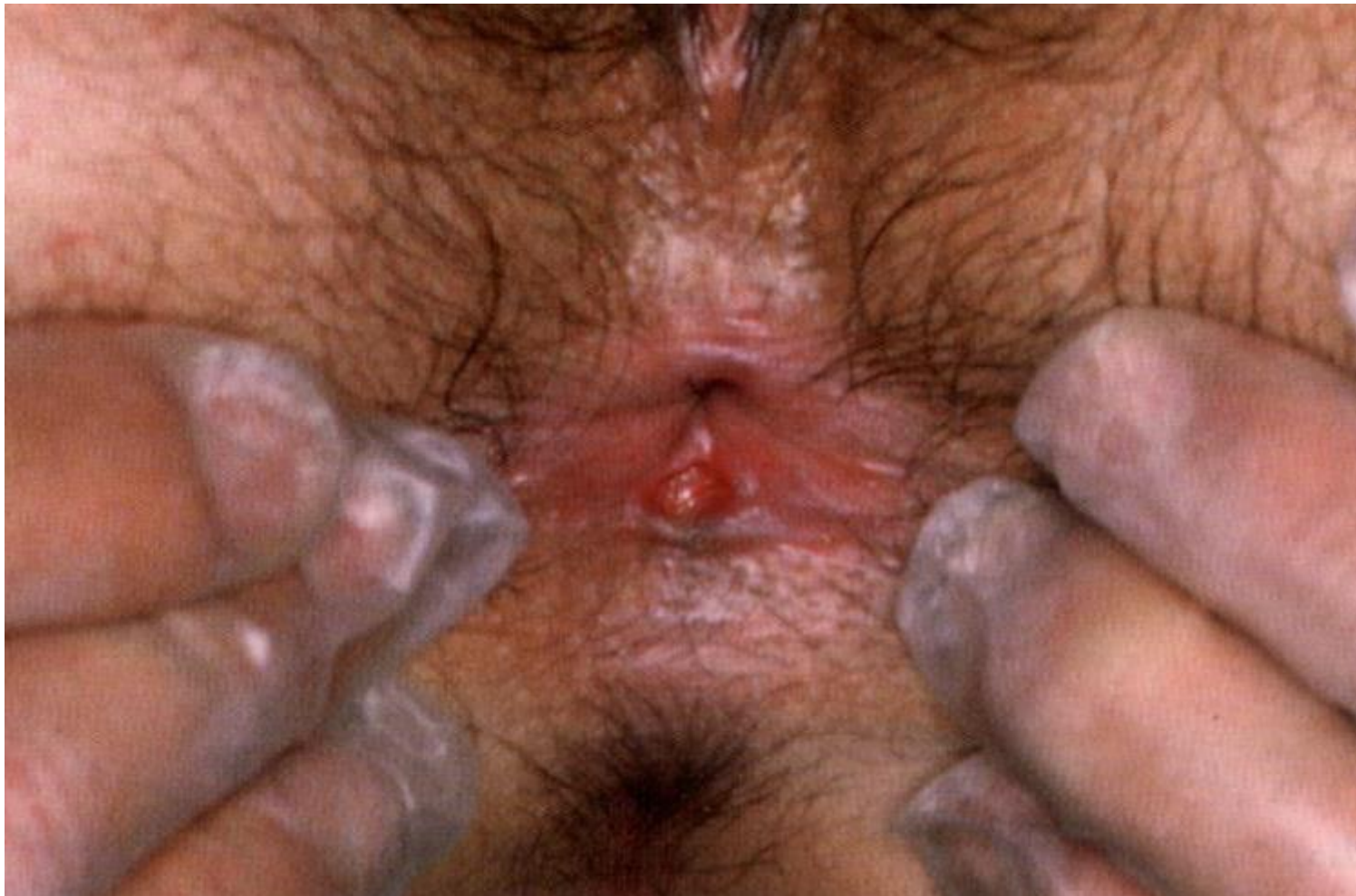Soluzione di continuo del canale anale frequentemente posteriore (90%)

Ipertono sfinteriale → danno ischemico cronico

- Dolore durante la defecazione che può durare ore
- Emissione di piccola quantità sangue rosso vivo dopo la defecazione

# Ragade anale

Acuta



Guarisce spontaneamente nel 70%

# Ragade anale

Cronica

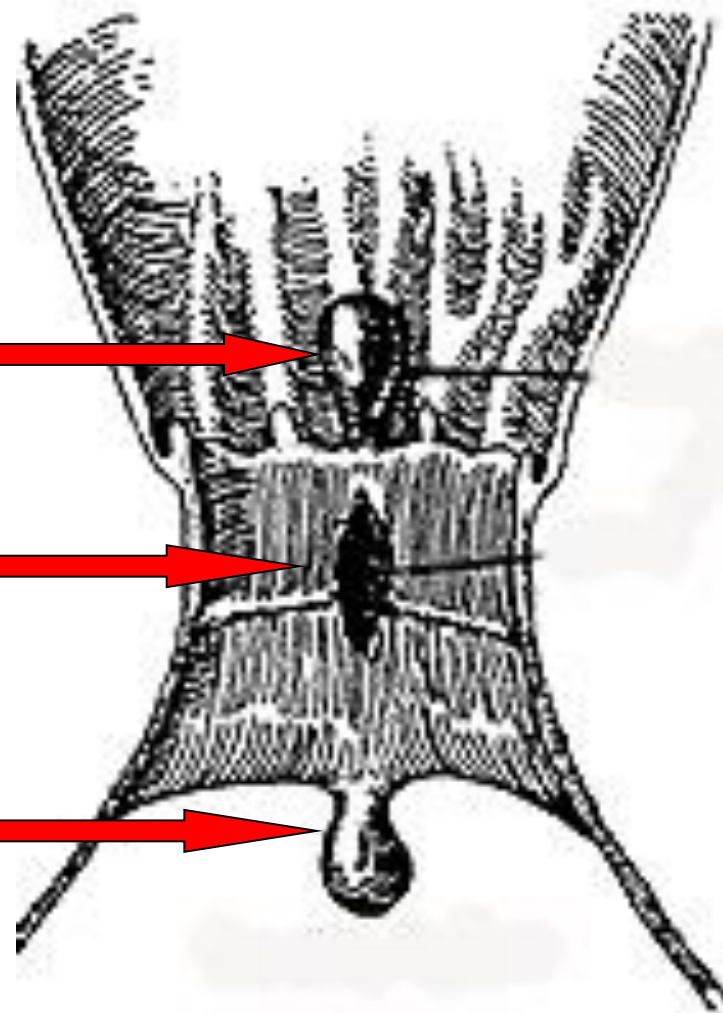
Papilla anale ipertrofica



Ragade cronica

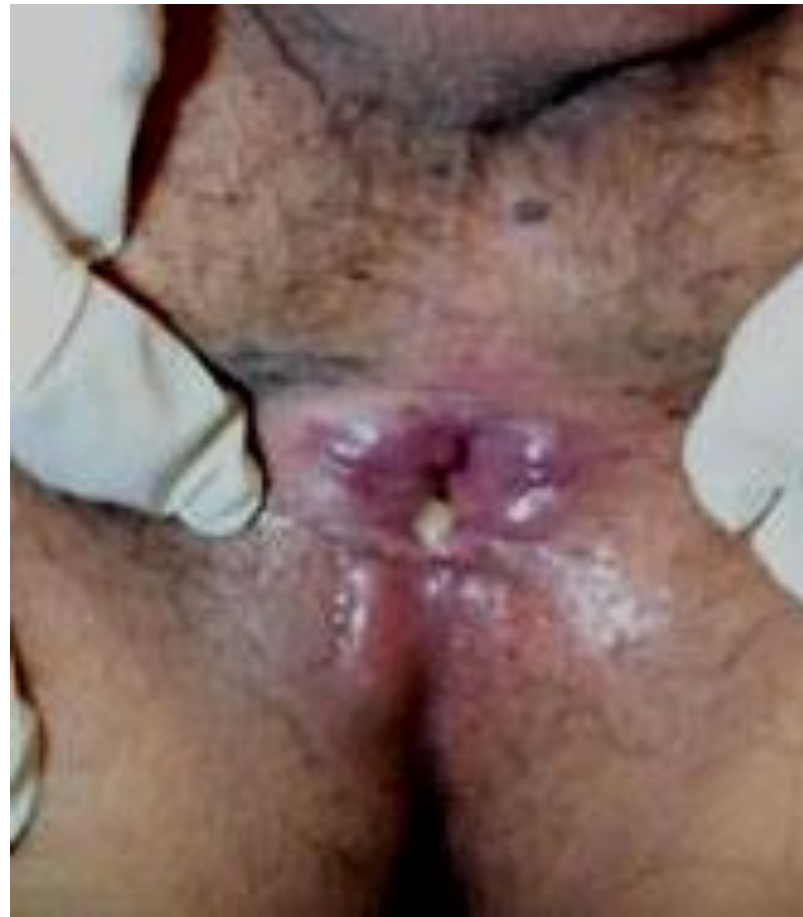

Marisca sentinella



# Ragade anale

Cronica

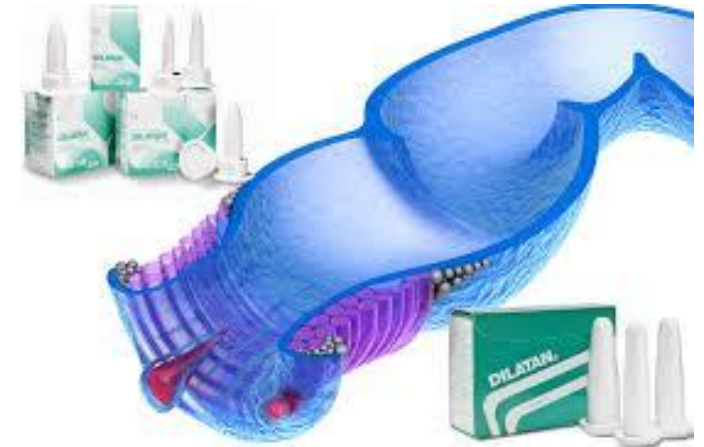



# Ragade anale

## Trattamento

- Divulsione anale
- Nitroglicerina unguento al 2,5% per uso topico
- Sfinterotomia laterale



# Ragade anale

## Trattamento

- Divulsione anale
- Nitroglicerina unguento al 2,5% per uso topico
- Sfinterotomia laterale

Guarigione nel 60-80% dei casi

Cefalea

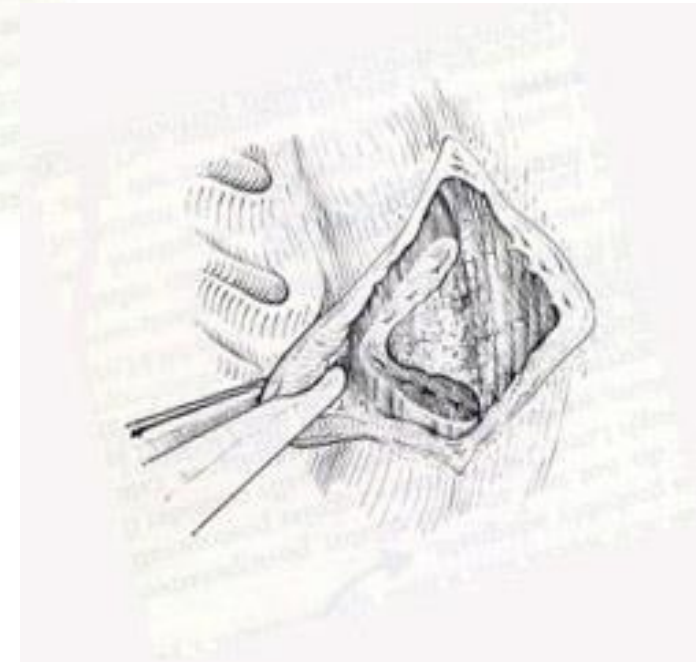
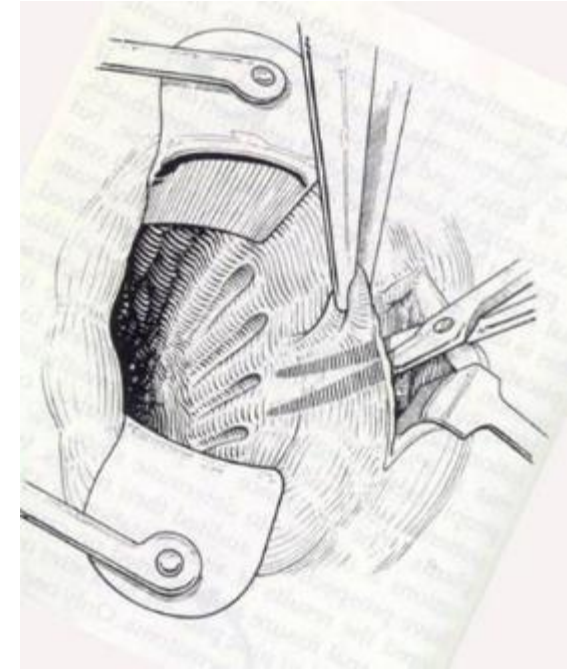
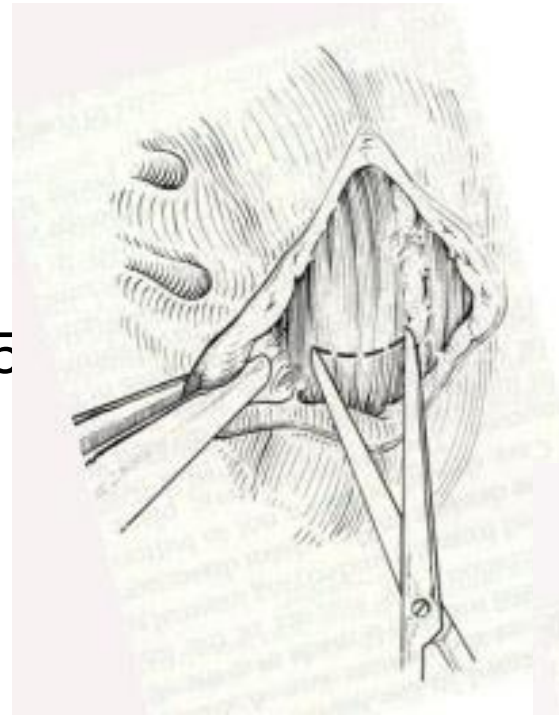
Bruciore anale

Possibile intolleranza al farmaco in **CARDIOPATICI**

# Ragade anale

## Trattamento

- Divulsione anale
- Nitroglicerina unguento al 2,5 per uso topico
- Sfinterotomia laterale



# Ragade anale

## Trattamento

- Divulsione anale
- Nitroglicerina unguento al 2,5% per uso topico
- Sfinterotomia laterale

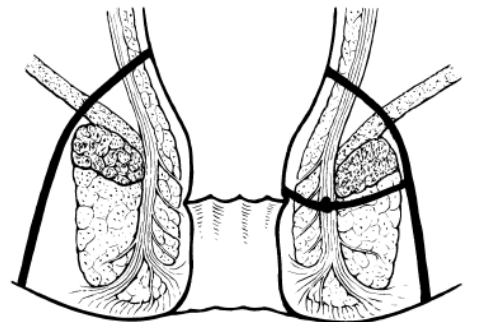
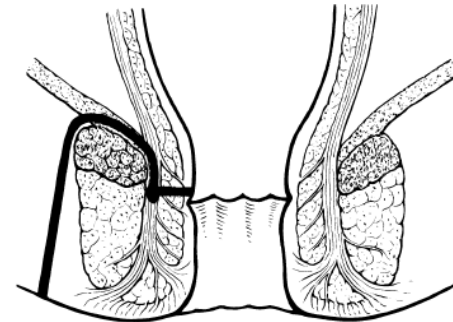
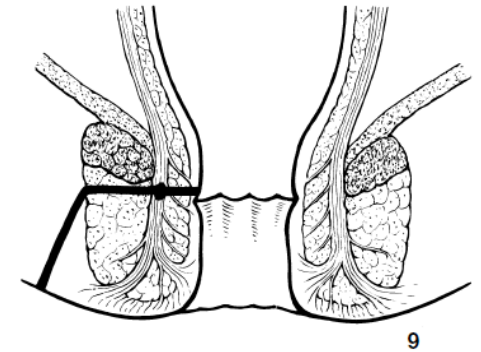
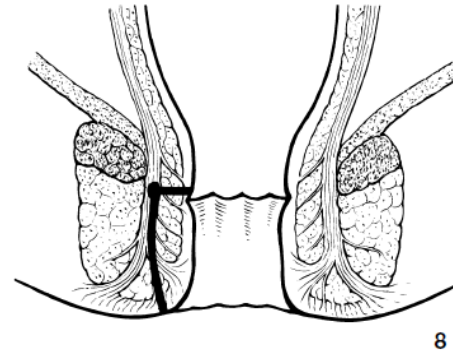
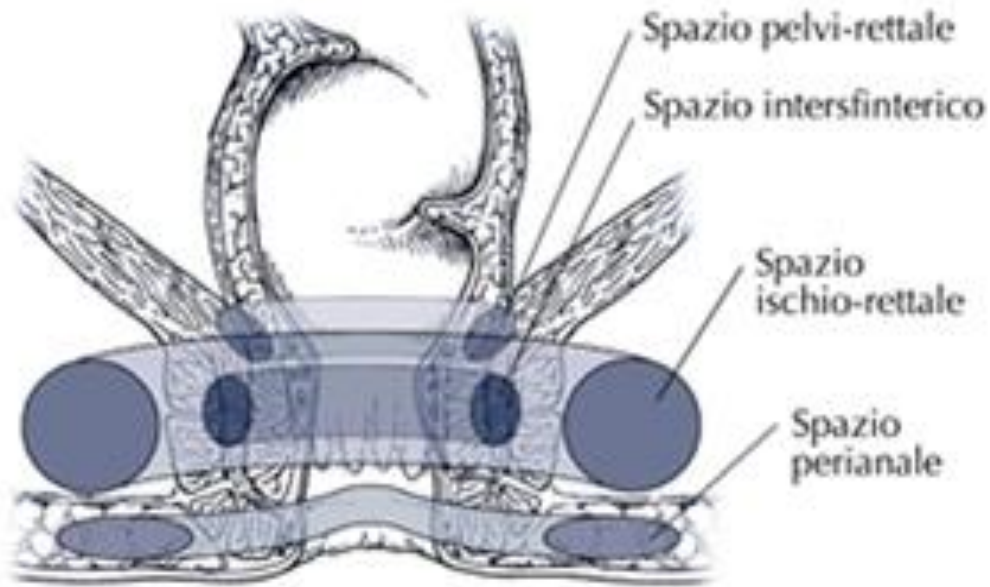
Anestesia locale - locoregionale - generale

Guarigione nel 90-95% dei casi

Rari e minori ma talvolta permanenti disturbi della continenza

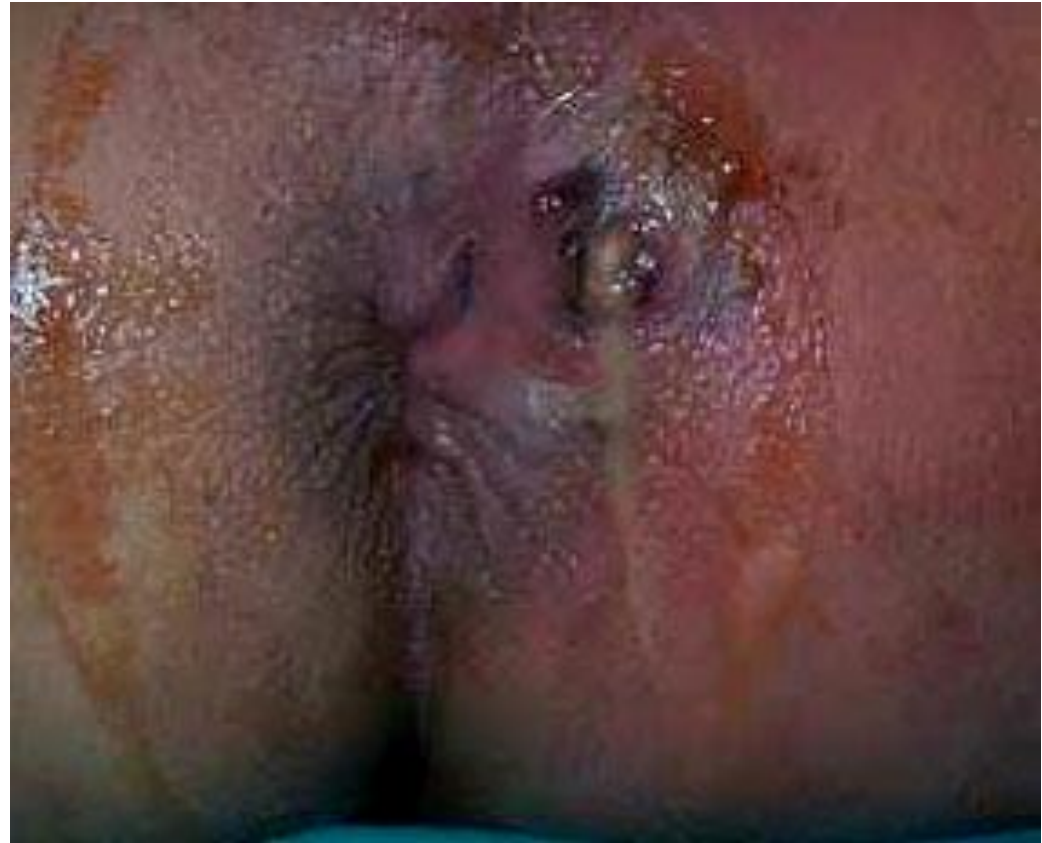Incontinenza ai gas perdita di muco / feci liquide

# Ascesso e Fistola

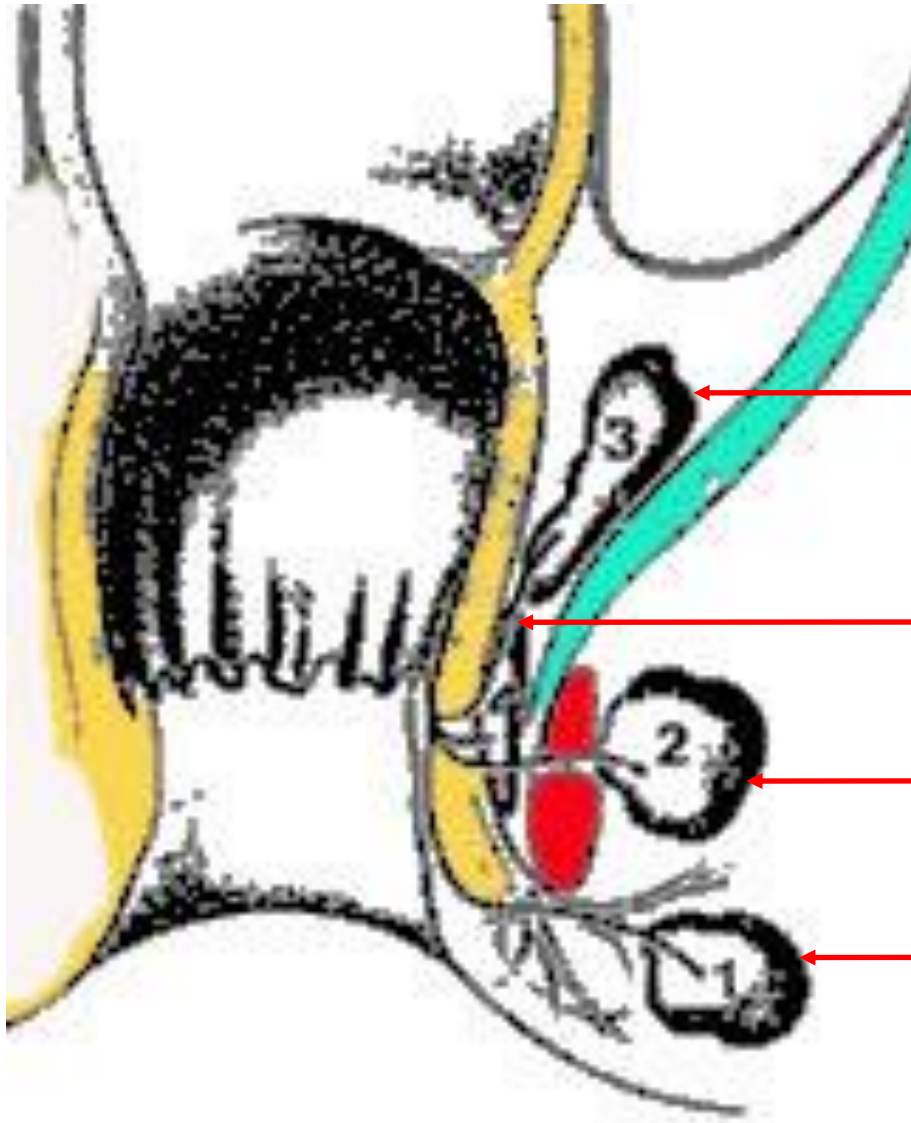


# Ascesso e Fistola

- Dolore
- Tumefazione tesa
- Secrezione purulenta
- Febbre
  
- Fistola anale



# Ascesso e Fistola



Sovrasfinterico

Intersfinterico

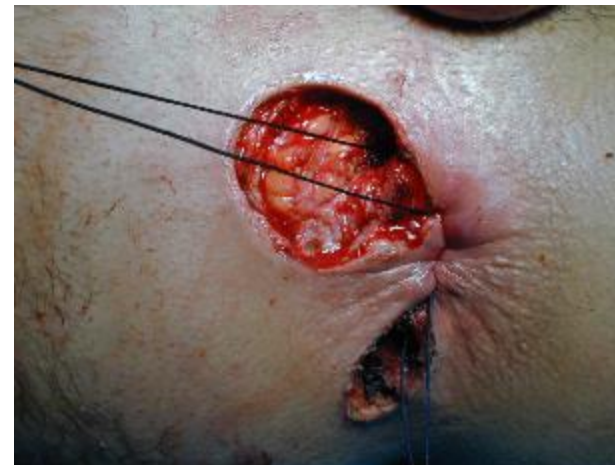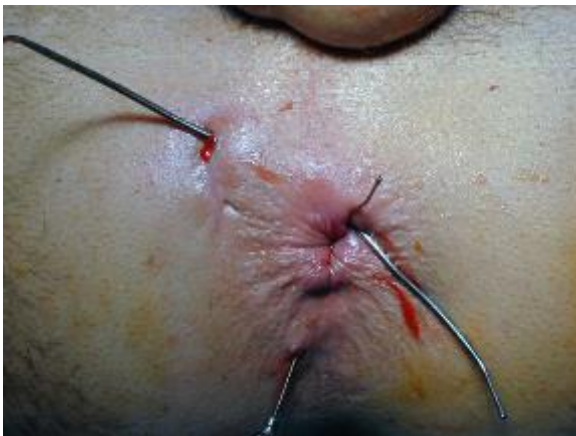Ischiorettale

Anale

# Ascesso e Fistola

Il contenuto ascessuale erode i tessuti circostanti creando un tragitto (fistola) che porta il materiale purulento verso l'esterno del canale anale al fine di drenarsi

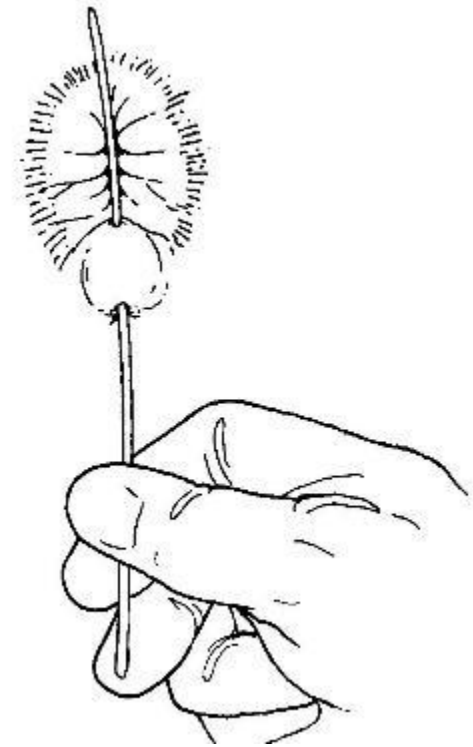
In corso di drenaggio chirurgico dell'ascesso va ricercato tramite specillazione il tragitto fistoloso





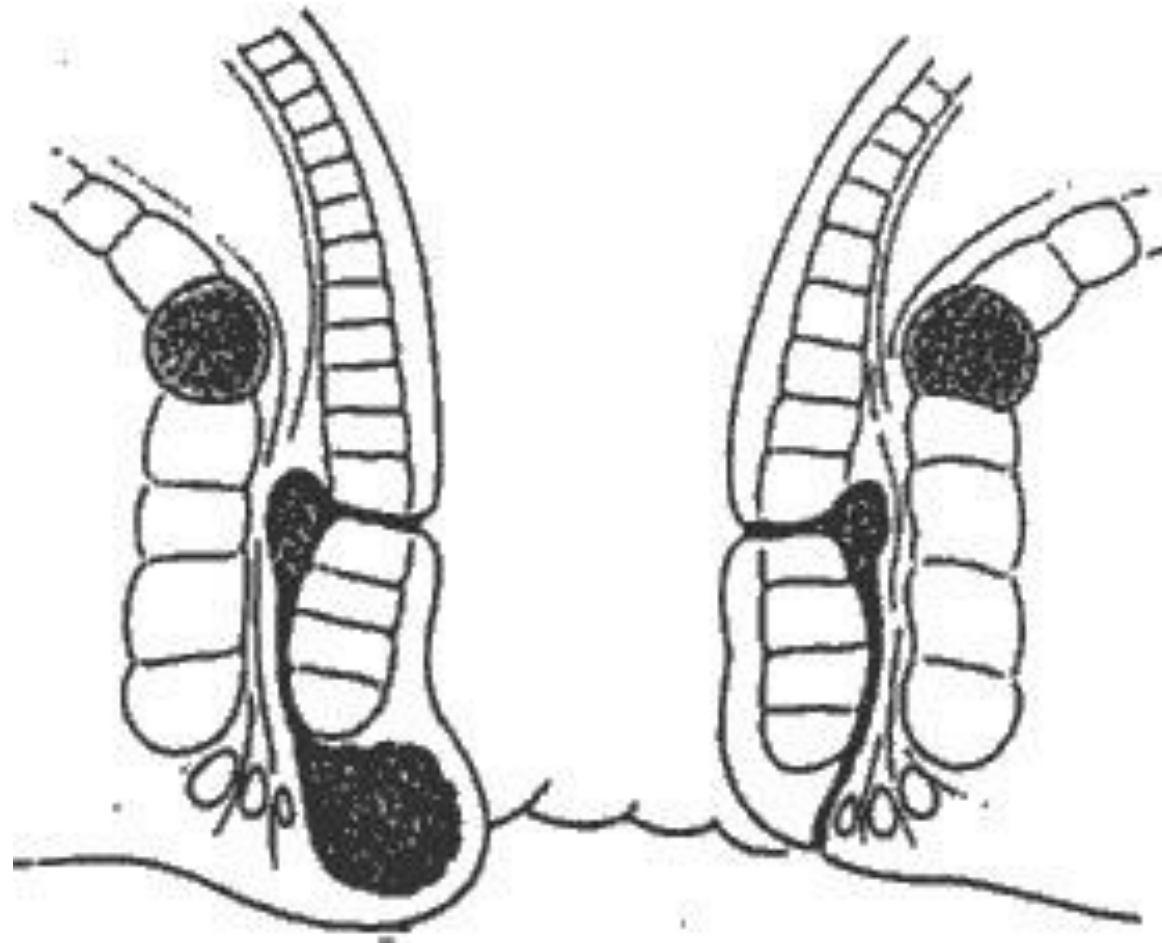
# Ascesso e Fistola

Nel tragitto fistoloso repertato va inserito un filo in seta raddoppiato (setone) al fine di mantenere aperto il tragitto, favorendo la fuoriuscita di residui settici, lo sviluppo di tessuto di granulazione



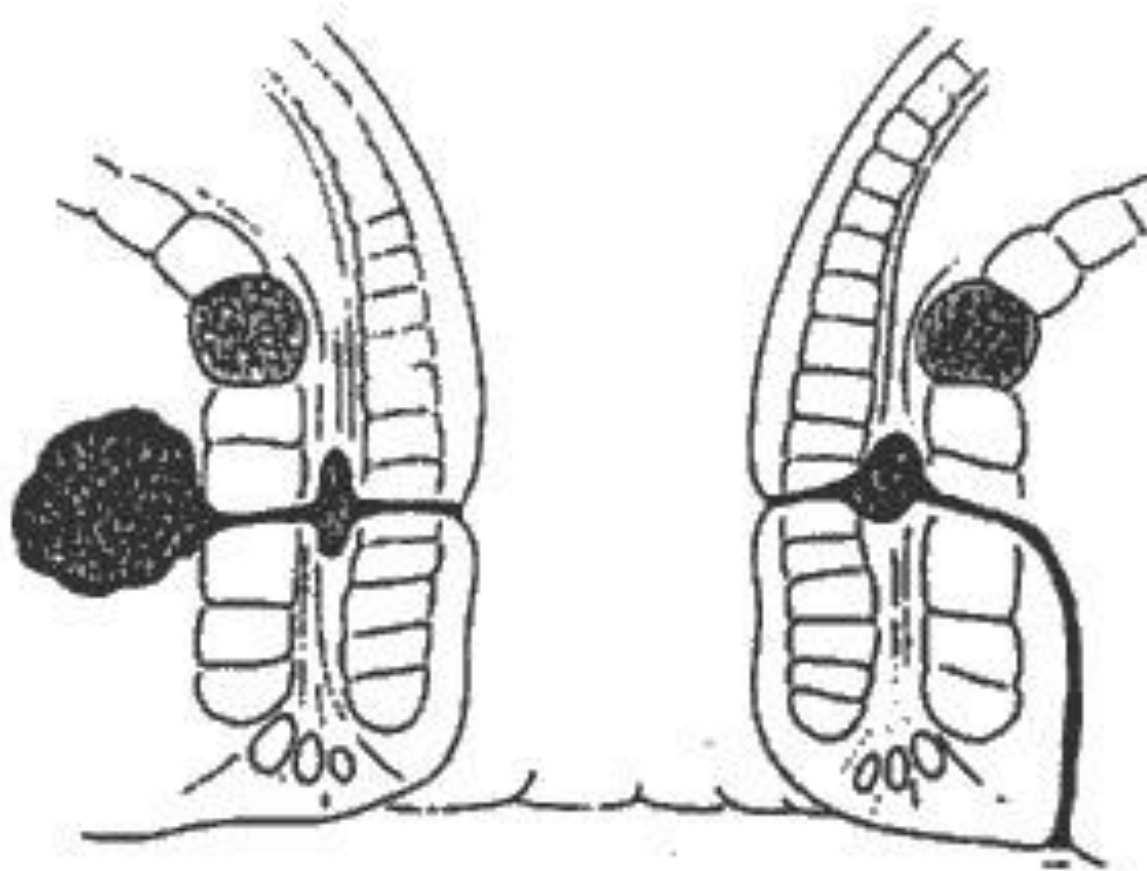
# Ascesso e Fistola

## Fistola inter-sfinterica



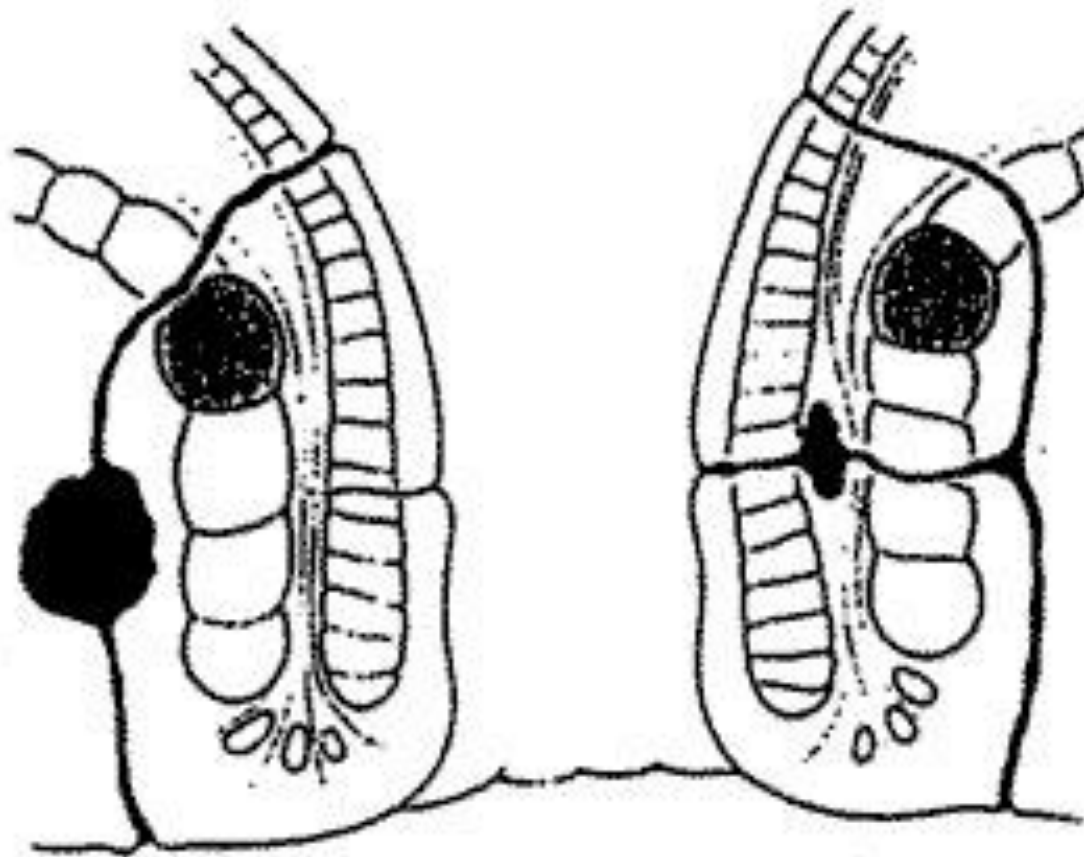
# Ascesso e Fistola

## Fistola trans-sfinterica



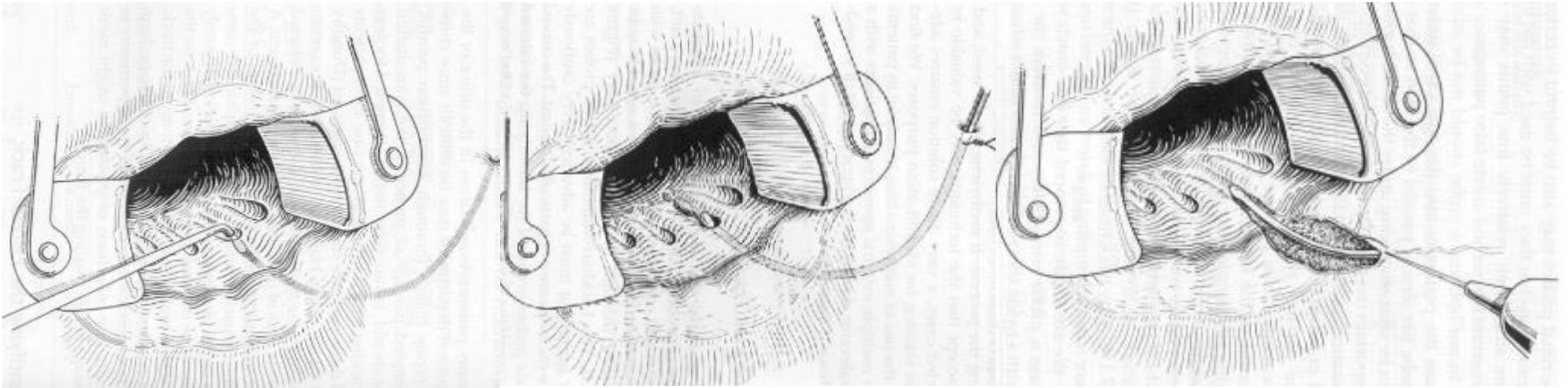
# Ascesso e Fistola

## Fistola sovra-sfinterica



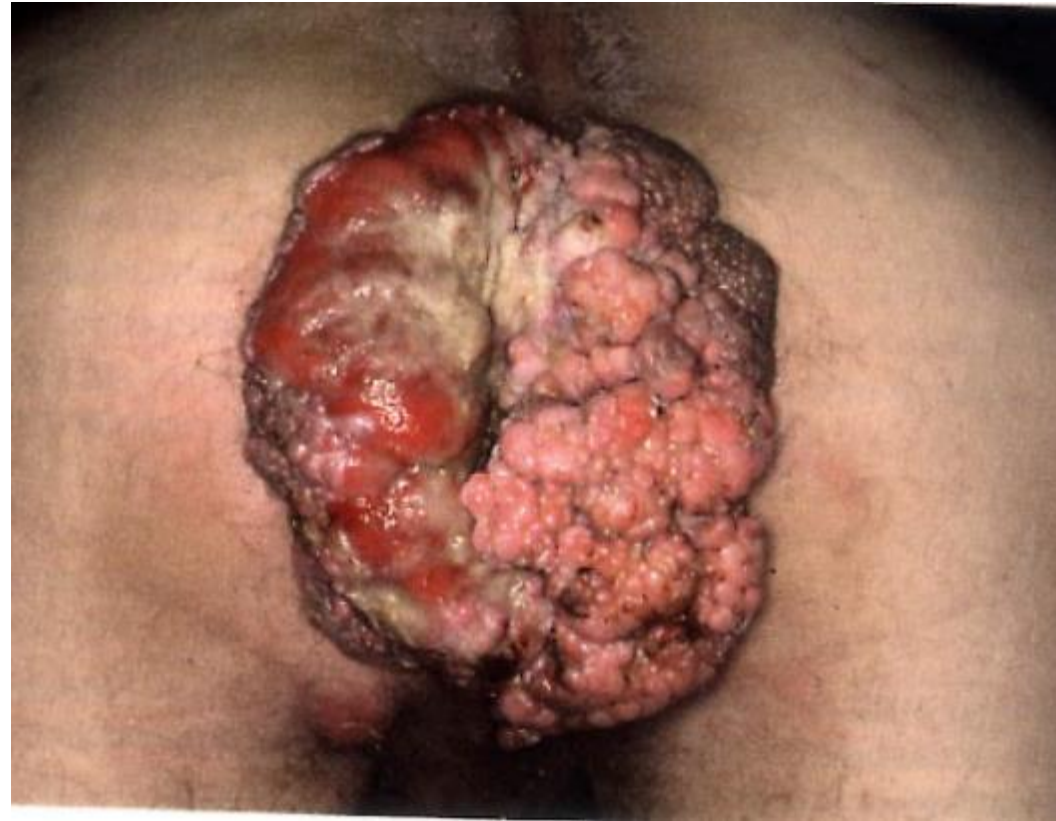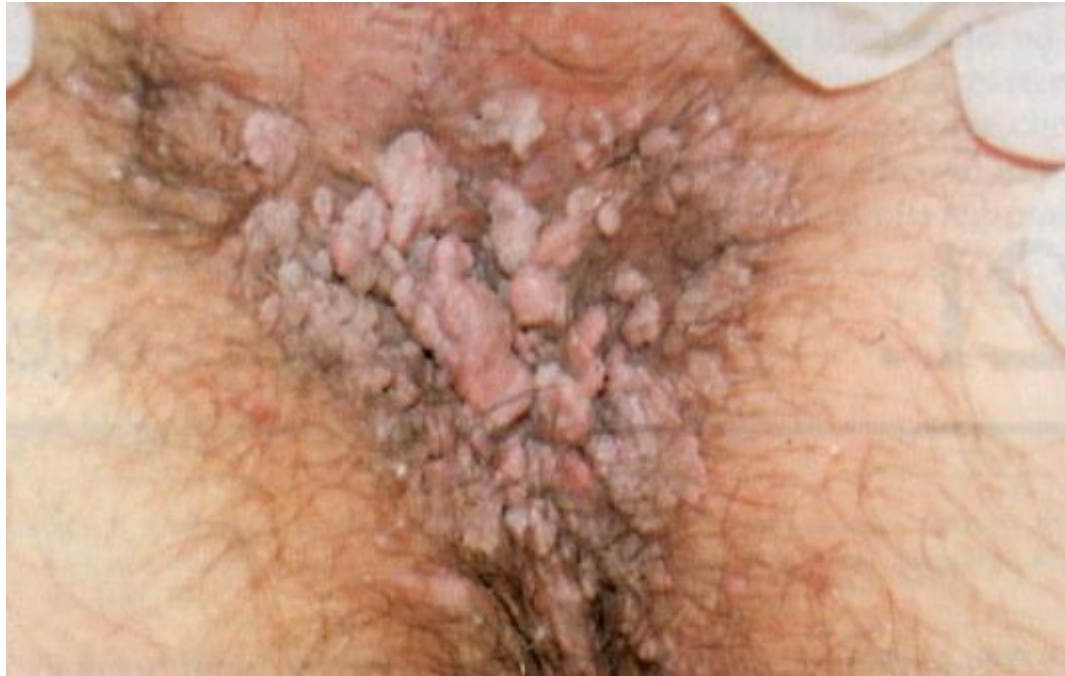# Ascesso e Fistola

## Fistulotomia



La fistulotomia ambulatoriale è da riservare  
alle fistole sottocutanee

# Condilomi acuminati

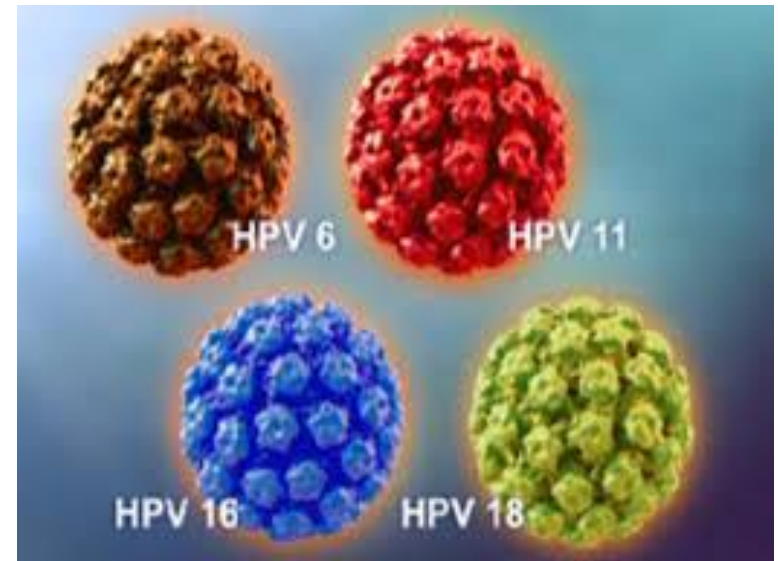

# Condilomi acuminati

Infezione da Papillomavirus  
sierotipo 16 e 18

- Trasmessa per via sessuale
- Storia di altre infezioni veneree
- Possibili altre localizzazioni (vagina pene uretra ecc)

Infezione da Papillomavirus è correlata al carcinoma squamoso dell'ano

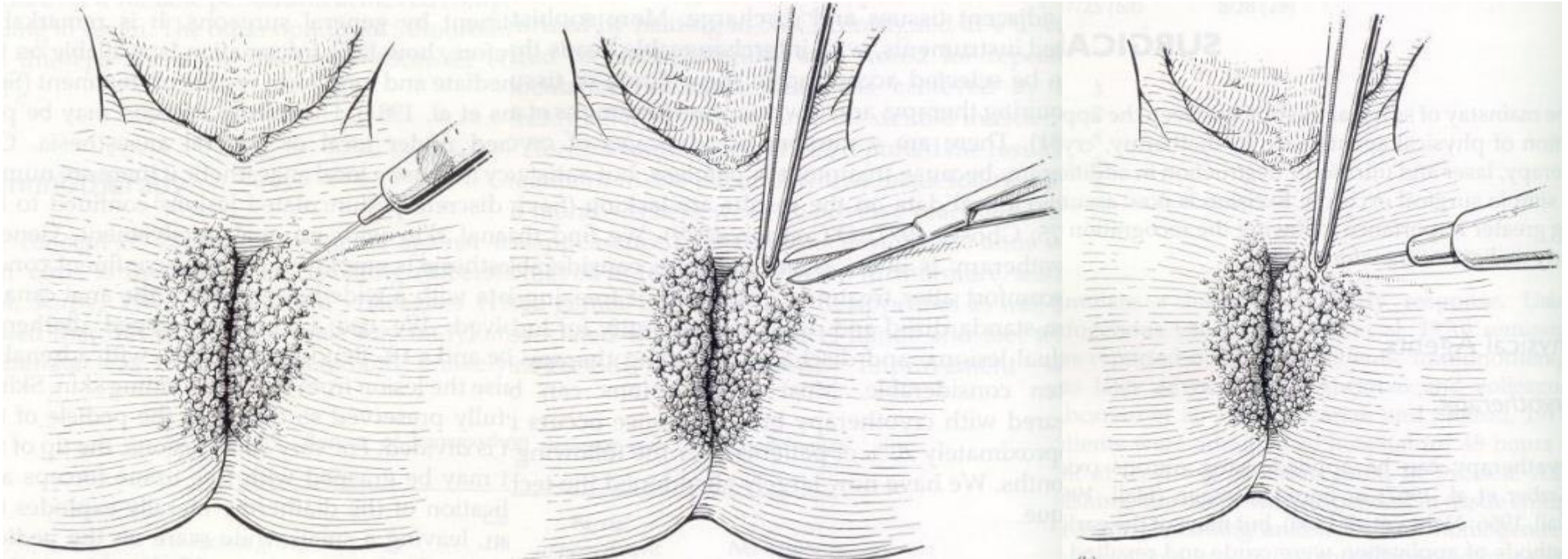


# Condilomi acuminati

## Asportazione

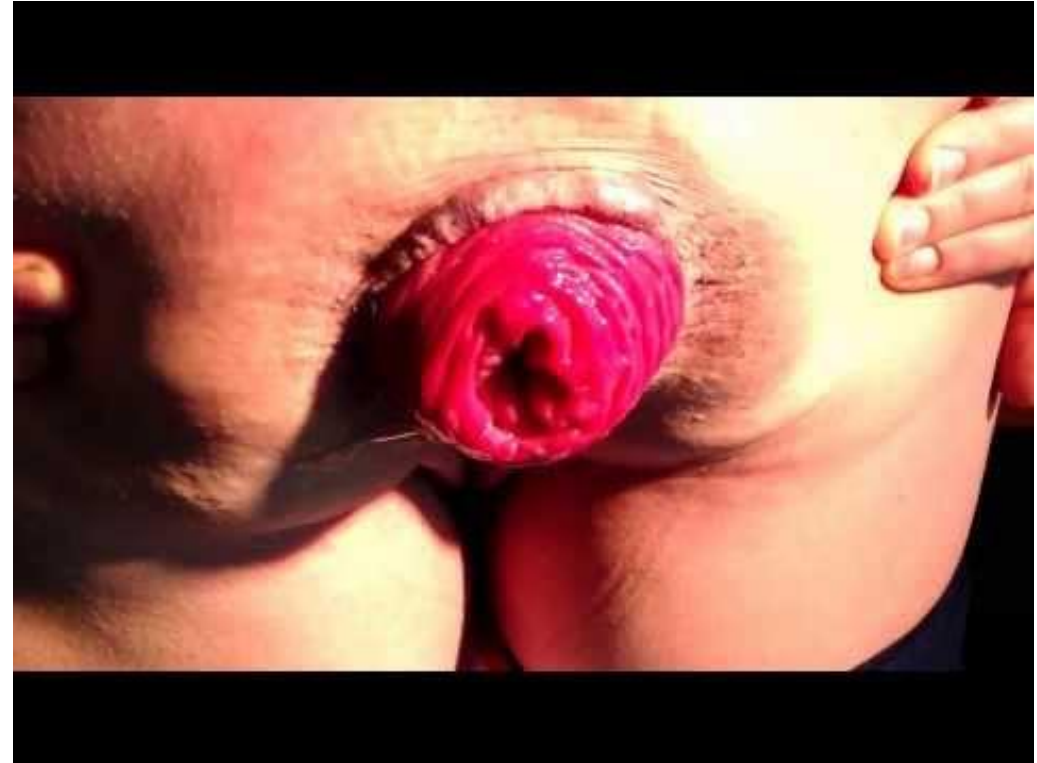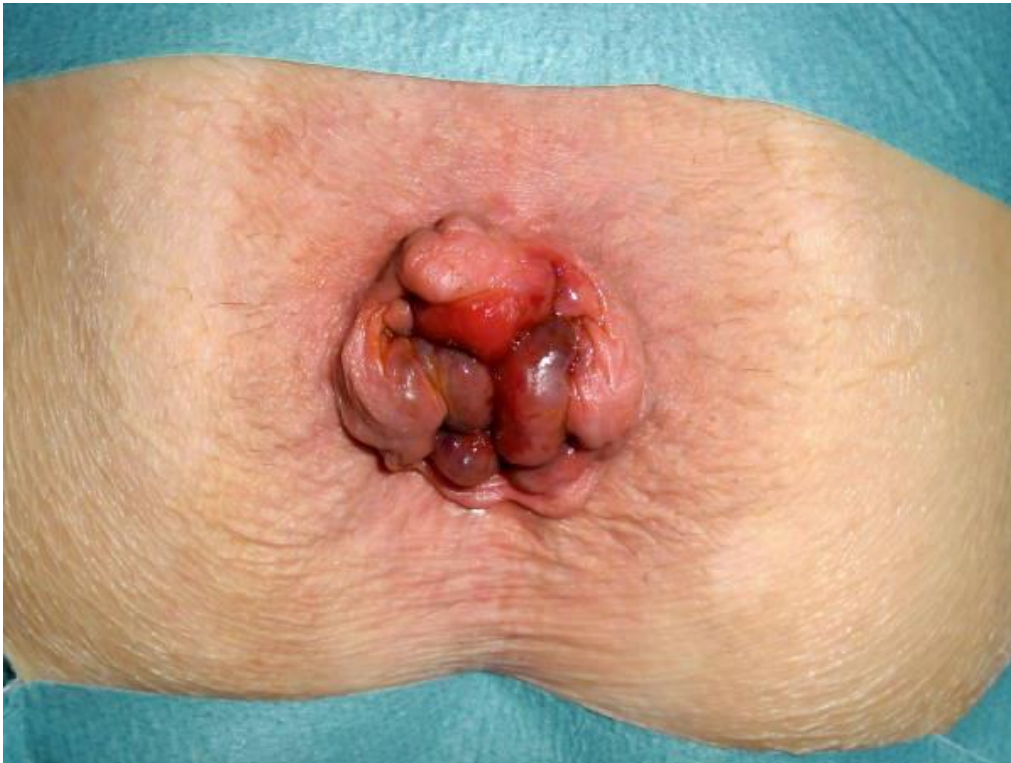Infiltrazione con carbocaina con adrenalina 1:200.000 UI

Asportazione con forbici o con diatermocoagulatore





# Prolasso rettale



# Prolasso rettale

IL PROLASSO RETTALE è una protrusione indolore del retto attraverso l'ano.

Determina SINDROME DA DEFECAZIONE OSTRUITA: presenza di motilità intestinale ma l'impossibilità delle feci di fuoriuscire durante l'atto defecatorio a causa dell'ostruzione del lume rettale da parte della parete prolassata.

Due categorie di Prolassi Rettali:

- PROLASSO A TUTTO SPESSORE → intera parete del retto
- PROLASSO MUCOSO → sola parete mucosa, di solito associato alla MALATTIA EMORROIDARIA.

# Prolasso rettale

## Eziologia:

- Stipsi cronica ed eccessivo sforzo all'evacuazione
- Sesso femminile (conformazione pelvica)
- Età avanzata
- Gravidanza e parto
- Debolezza muscolo-tendinea del pavimento pelvico (stiramento e cedimento di particolari legamenti che sostengono il retto nella pelvi ne provocano la discesa con ripercussioni sugli sfinteri anali)

# Prolasso rettale

## Clinica:

- fastidio e dolore,
- perdite mucose,
- sanguinamento,
- sensazione frequente di dover evacuare,
- prurito,
- incontinenza fecale,
- protrusione di tessuti rettali dall'ano

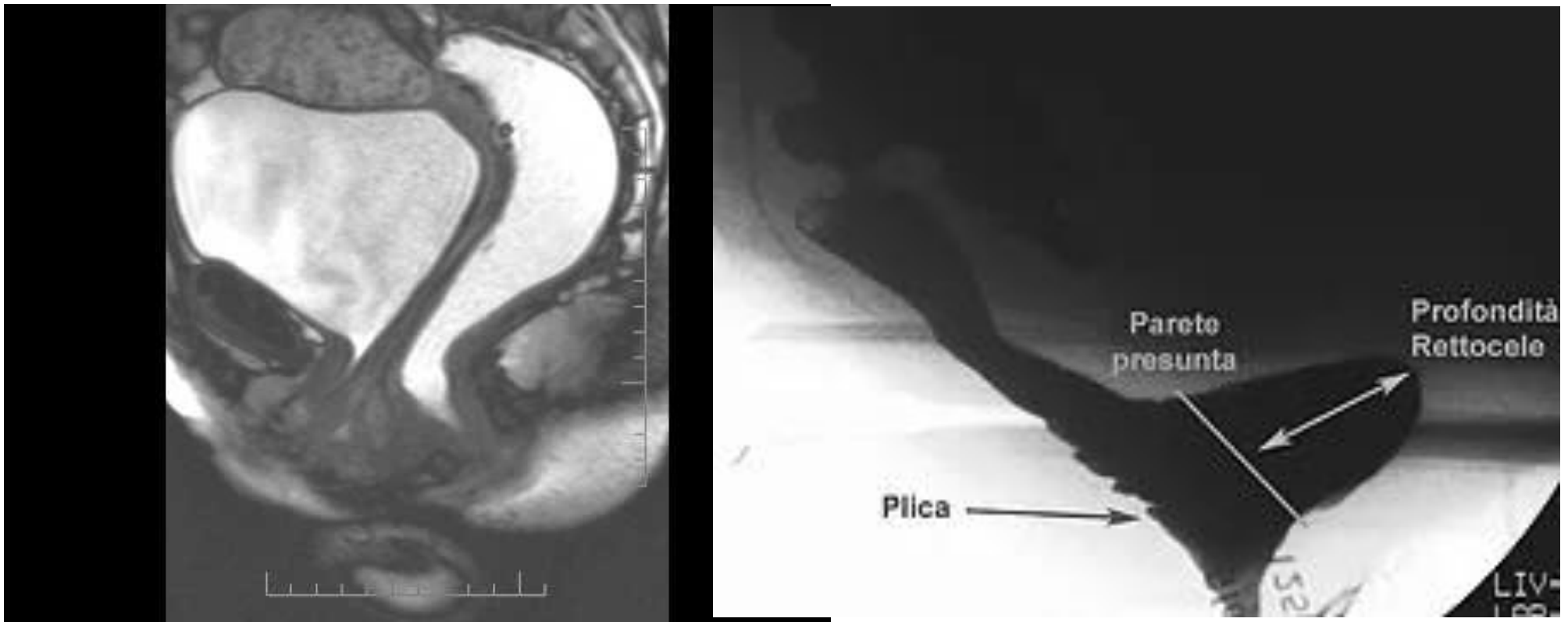
# Prolasso rettale

## Diagnosi:

- VISITA PROCTOLOGICA: il pz “spinge” simulando l’evacuazione per provocare la fuoriuscita completa del retto dall’ano. L’ANOSCOPIA consente la diagnosi di prolasso interno o di prolasso mucoso.
- La RM-DEFECOGRAFIA, dimostra il prolasso interno (invaginazione retto rettale o retto anale), valuta l’angolo muscolare, può determinarne il grado e rilevare patologie concomitanti come il rettocele, il cistocele, l’enterocele o altro.
- La MANOMETRIA ANORETTALE serve a valutare la funzionalità, la sensibilità e la capacità contattile degli sfinteri anali

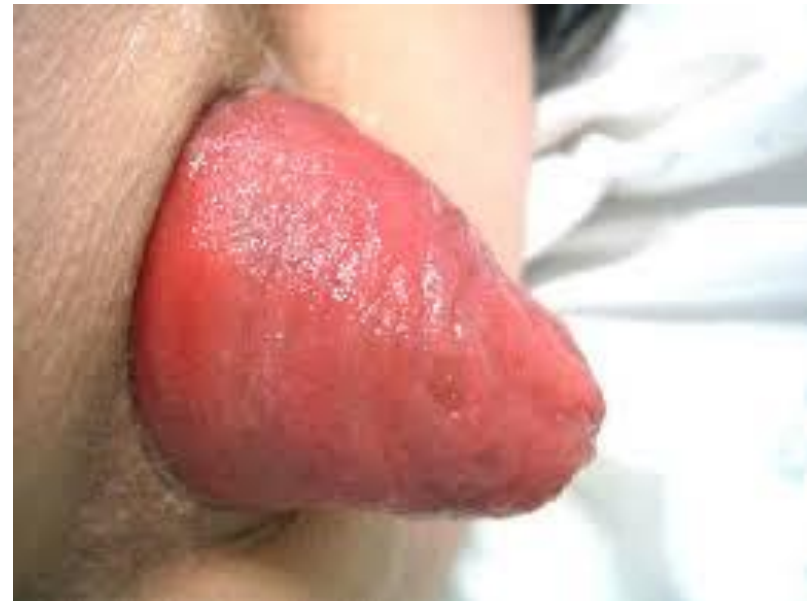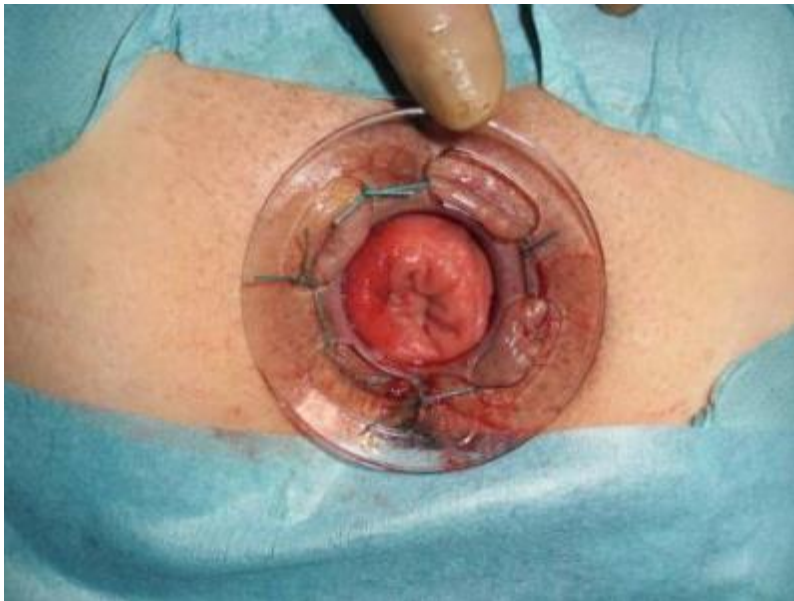
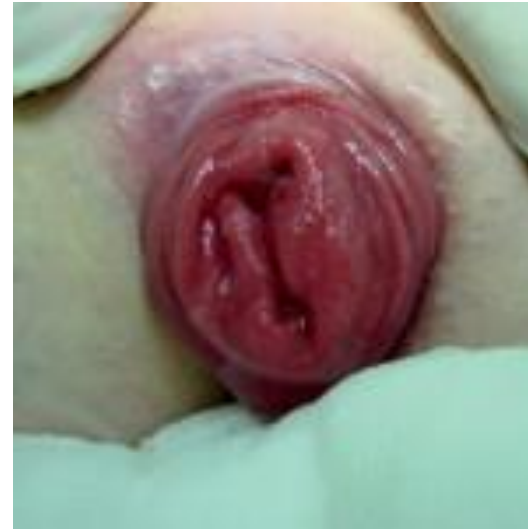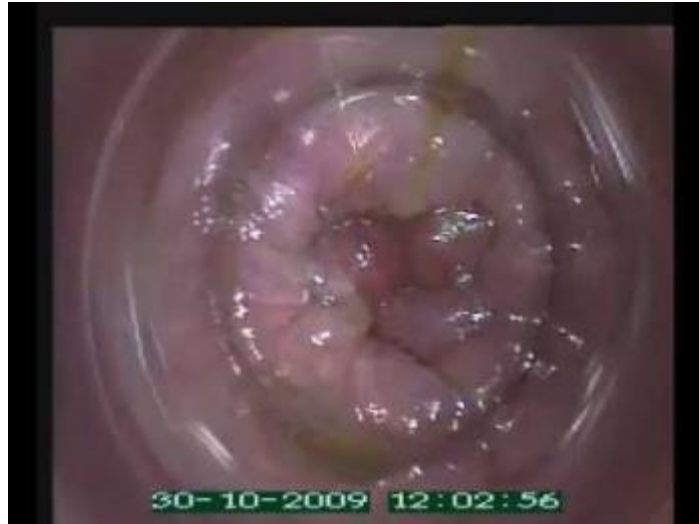# Prolasso rettale

Diagnosi:



Atto defecatorio eseguito sotto controllo radiologico dinamico per valutare la dinamica e la morfologia pelviche

# Prolasso rettale



# Prolasso rettale

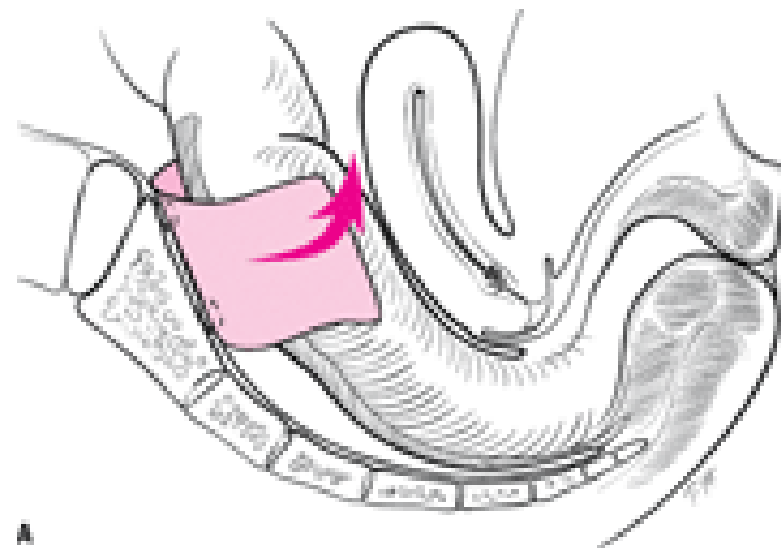
Terapia chirurgica:

## ACCESSO ADDOMINALE

- Rettopessi ventrale con protesi (laparotomica, vls, robotica)

## ACCESSO TRANSANALE

- Starr/ Transtarr
- Intervento di Delorme
- Intervento di Altemeier



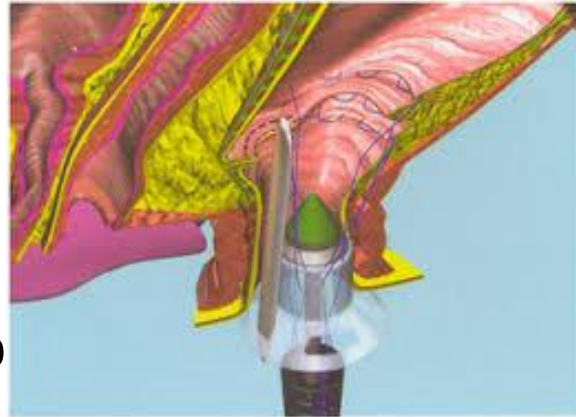

# Prolasso rettale

Terapia chirurgica:

## ACCESSO ADDOMINALE

- Rettopessi ventrale con p



TRANSTARR (EES)

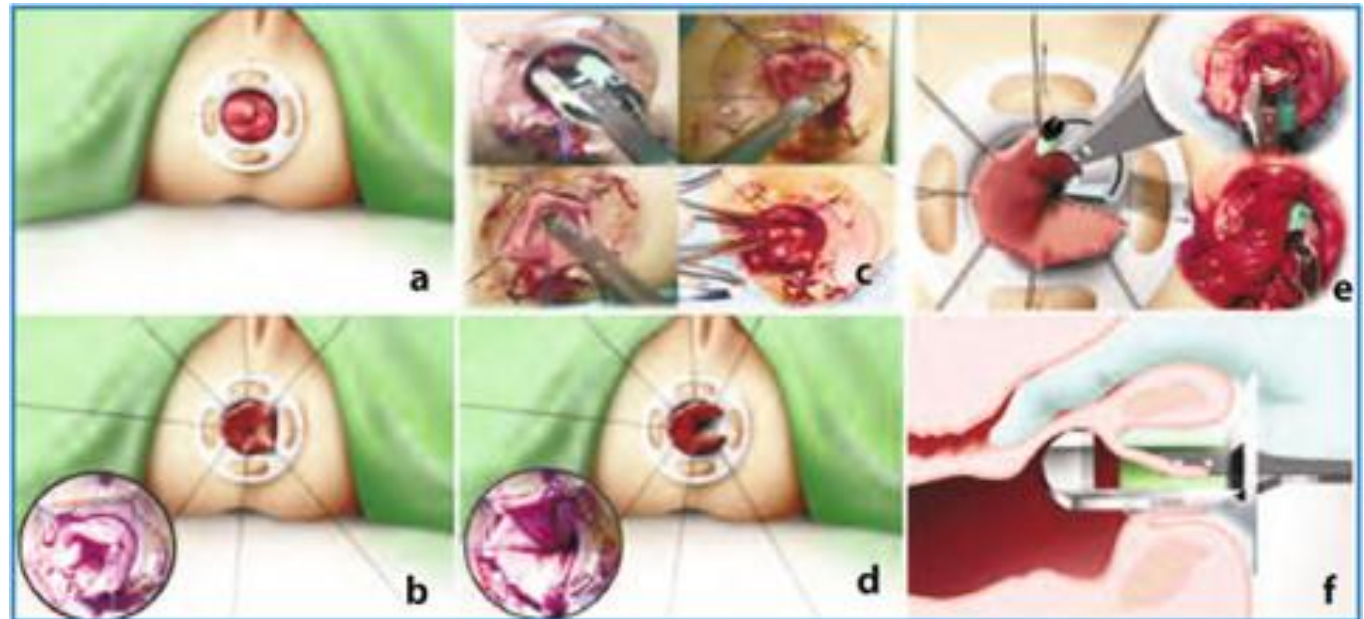
vls, robotica)

## ACCESSO TRANSANALE

- Starr/ Transtarr

- Intervento di Delorme

- Intervento di Altemeier



# Prolasso

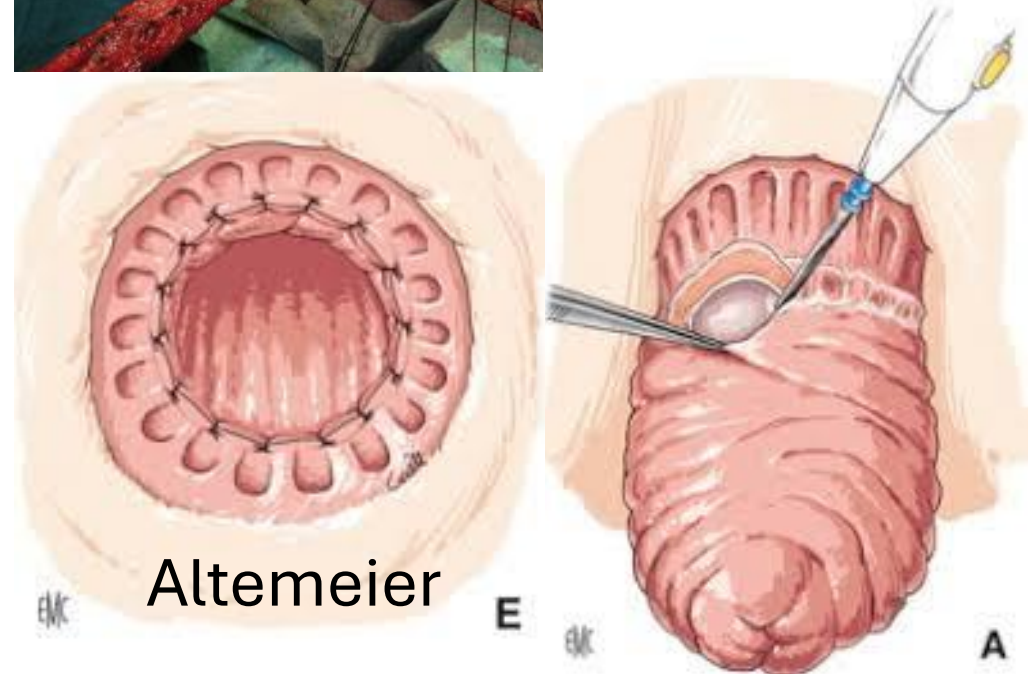
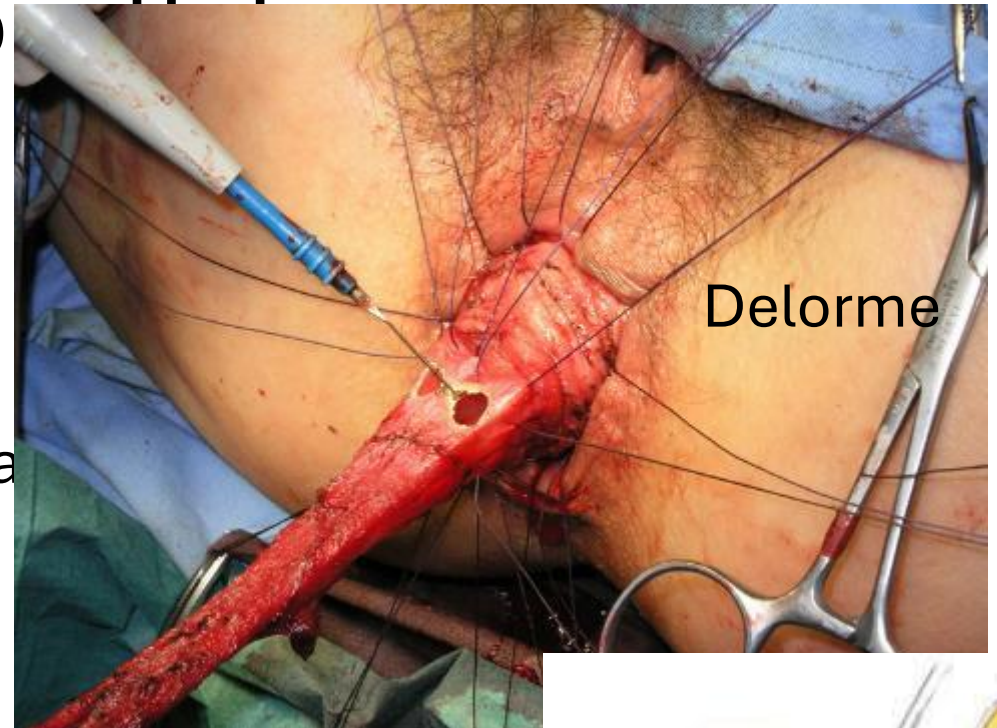
Terapia chirurgica:

## ACCESSO ADDOMINALE

- Rettopessi ventrale con protesi (lapa

## ACCESSO TRANSANALE

- Starr/ Transtarr
- Intervento di Delorme
- Intervento di Altemeier





Questions ?