


Indice

- Colecisti e vie biliari
 - Calcolosi della colecisti
 - Adenocarcinoma della colecisti e delle vie biliari
- Pancreas
 - Pancreatite acuta
 - Lesioni cistiche
 - Adenocarcinoma del pancreas
- Fegato
 - Cirrosi epatica
 - Lesioni benigne del fegato
 - Lesioni maligne del fegato
- Trapianto di fegato e ...

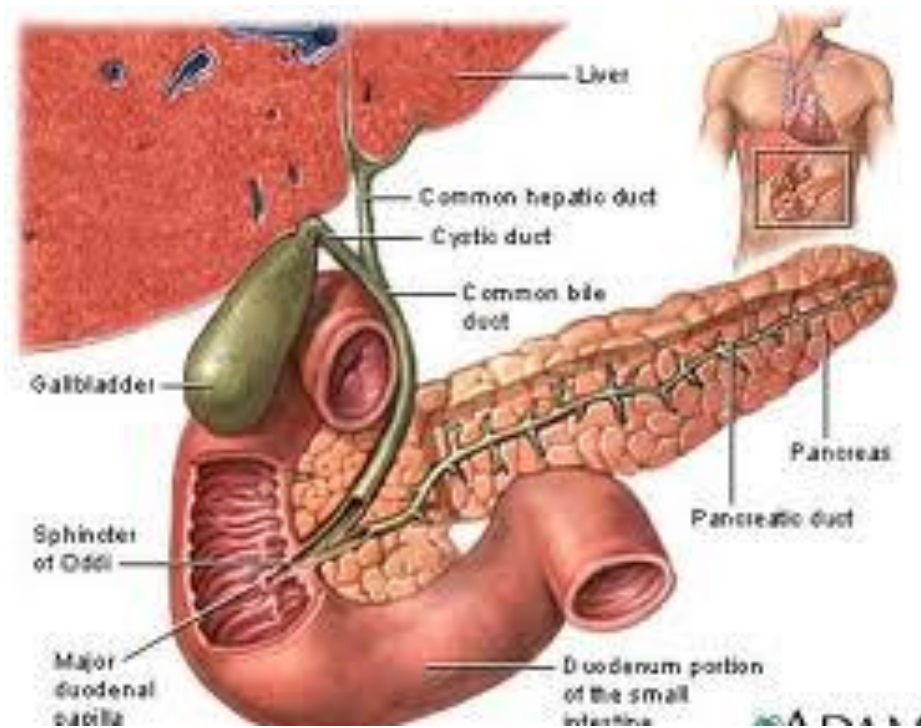
Indice

- Colecisti e vie biliari
 - Calcolosi della colecisti
 - Adenocarcinoma della colecisti e delle vie biliari
- Fegato
 - Cirrosi epatica
 - Lesioni benigne del fegato
 - Lesioni maligne del fegato
- Pancreas
 - Pancreatite acuta
 - Lesioni cistiche
 - Adenocarcinoma del pancreas
- Trapianto di fegato e ...



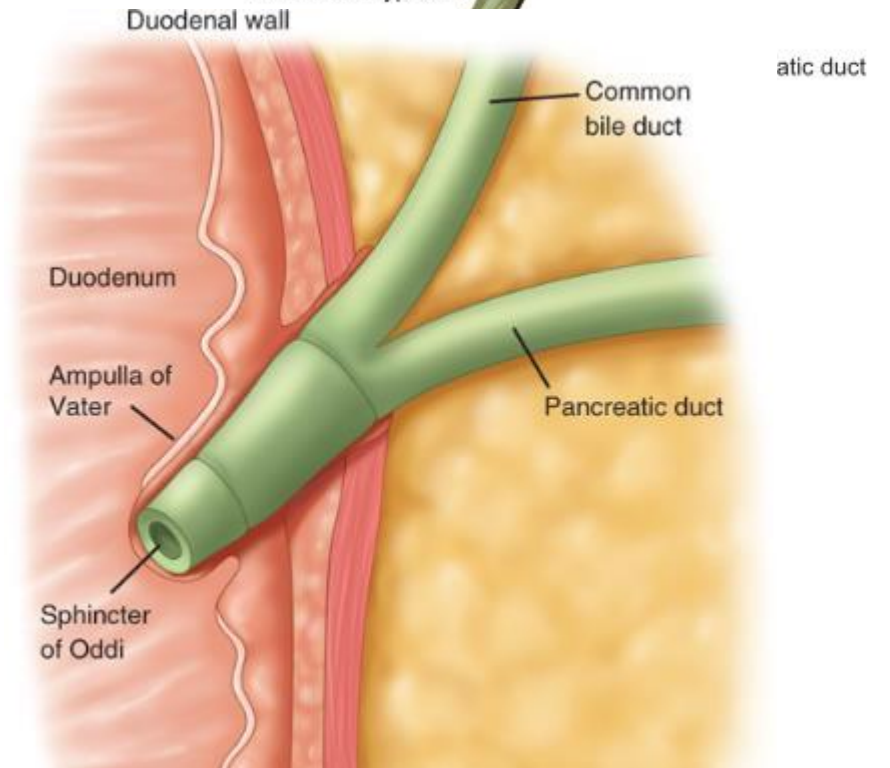
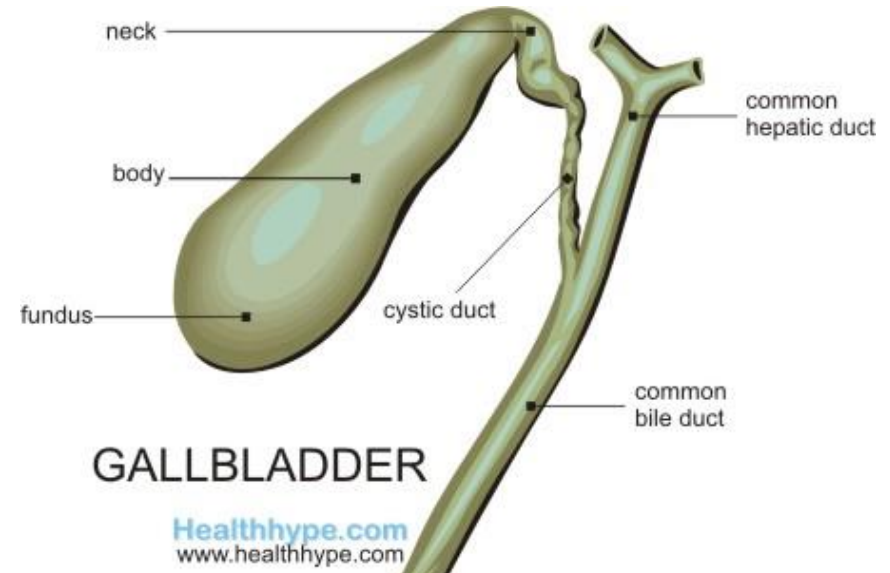
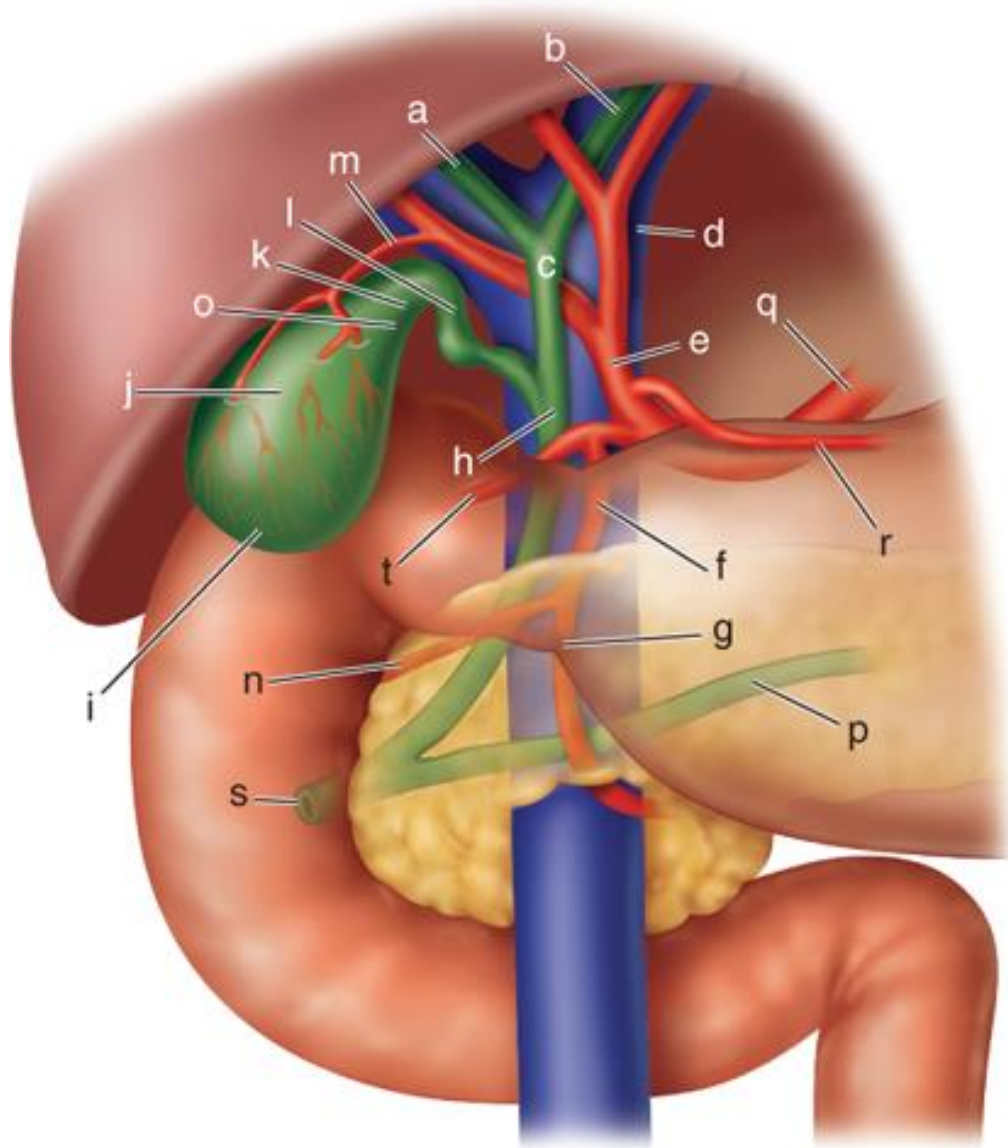
PATOLOGIA DELLA COLECISTI E DELLE VIE BILIARI

Anatomia: complexity

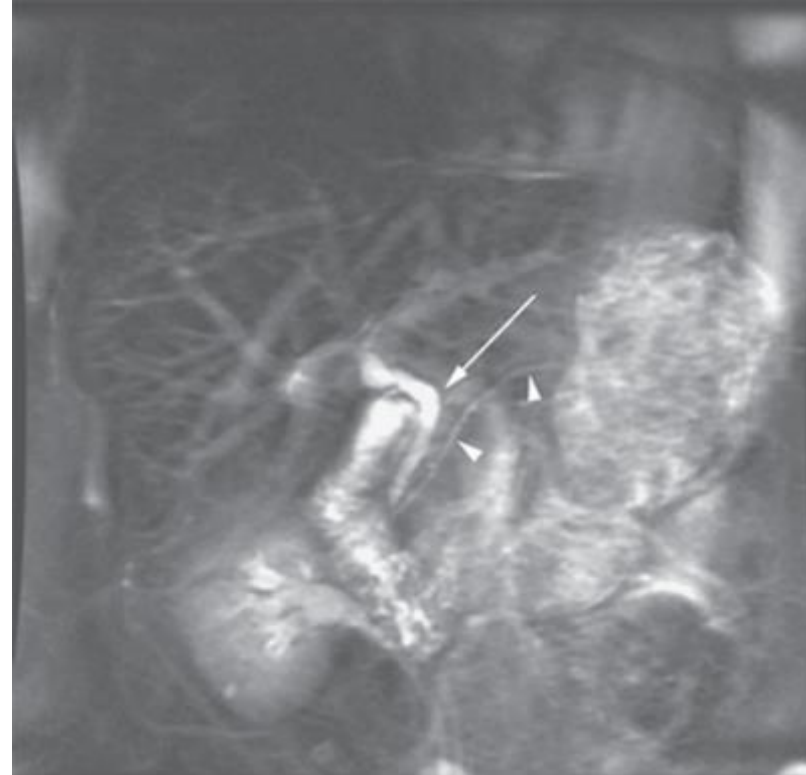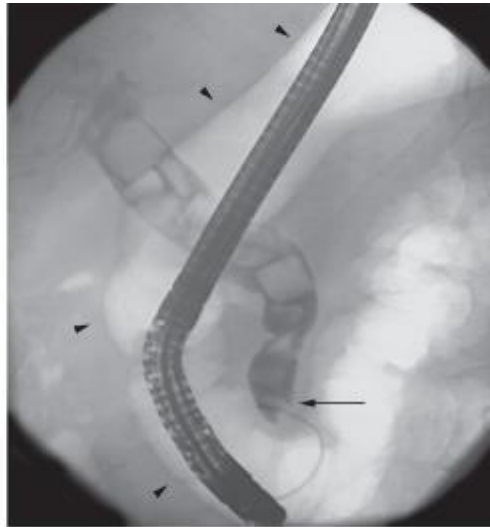
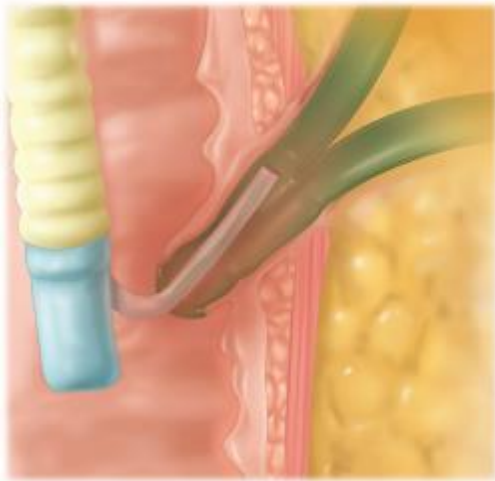
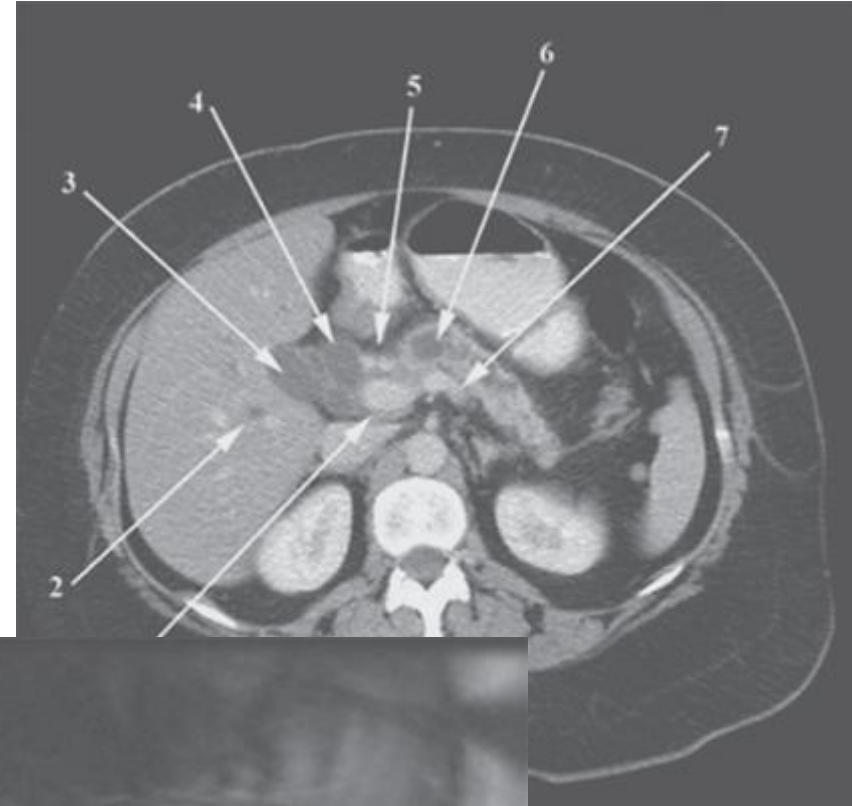
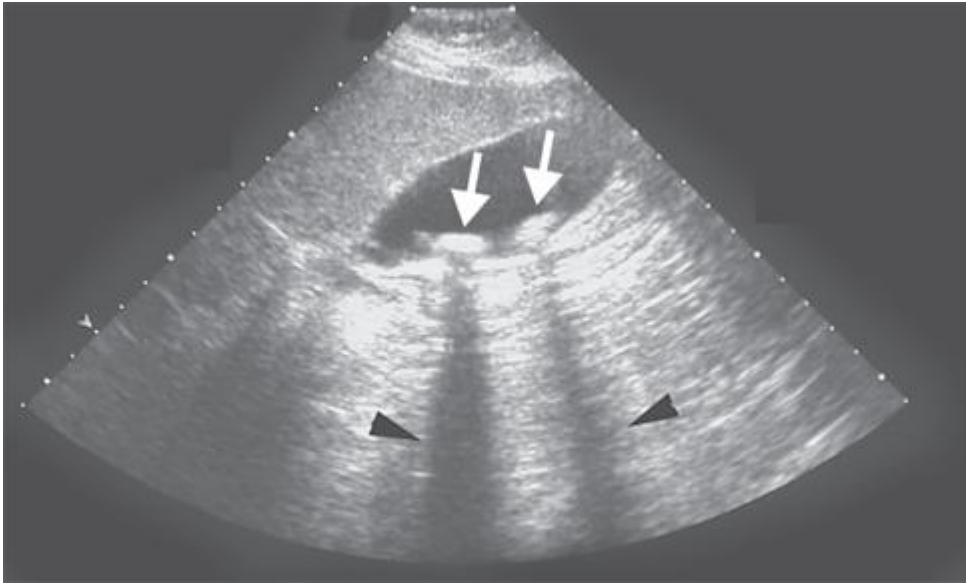


- Liver
- Bile ducts
- Pancreas
- Duodenum
- Transverse colon

Anatomia



Anatomia - Diagnostica

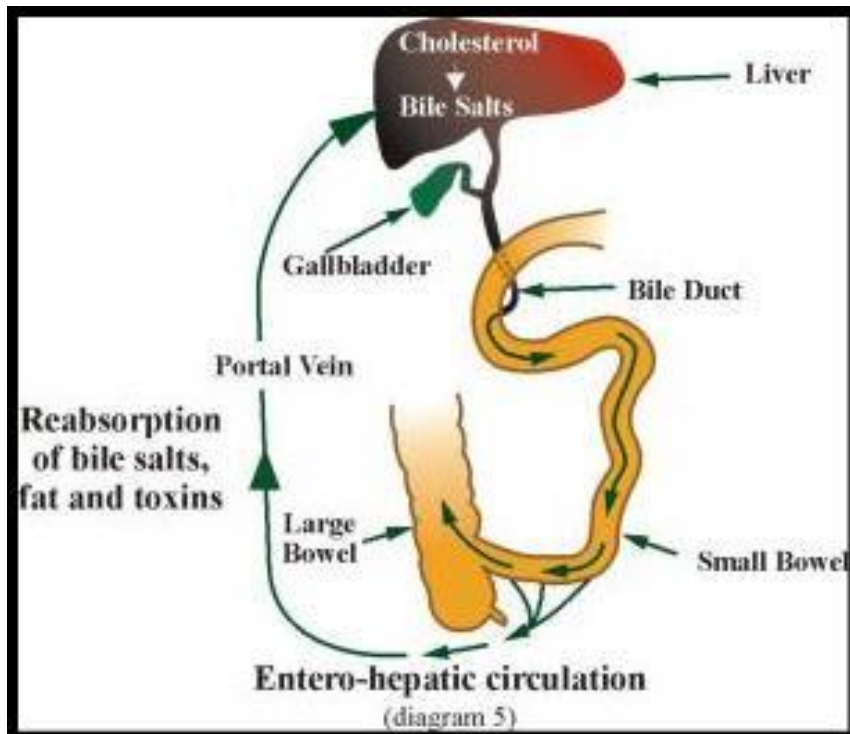


Bile



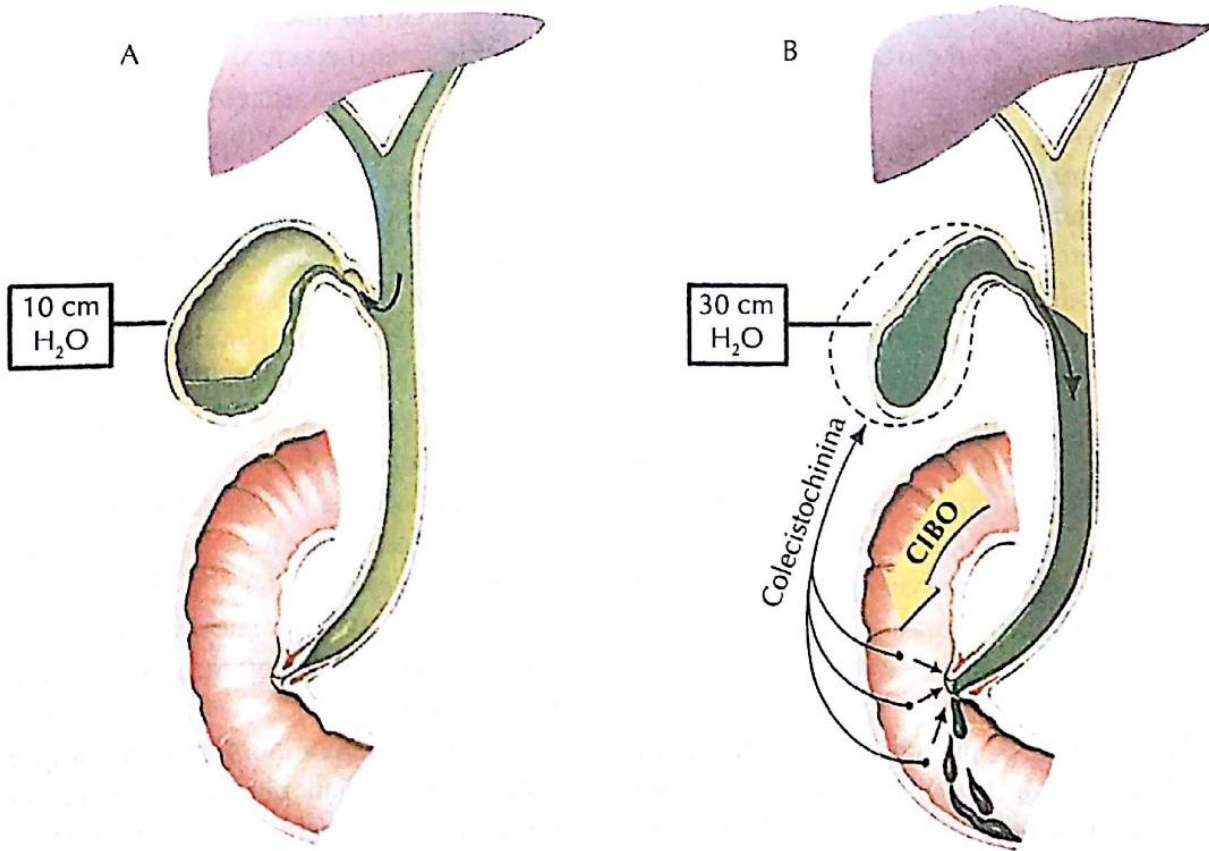
- 500-1500mL produced daily
 - Composition: water, electrolytes, bile salts, proteins, lipids
 - Ductal epithelium products
 - Alkaline phosphatase
 - HCO_3
 - Hepatocyte products
 - Bile in conjugated soluble form synthesized from cholesterol

Bile



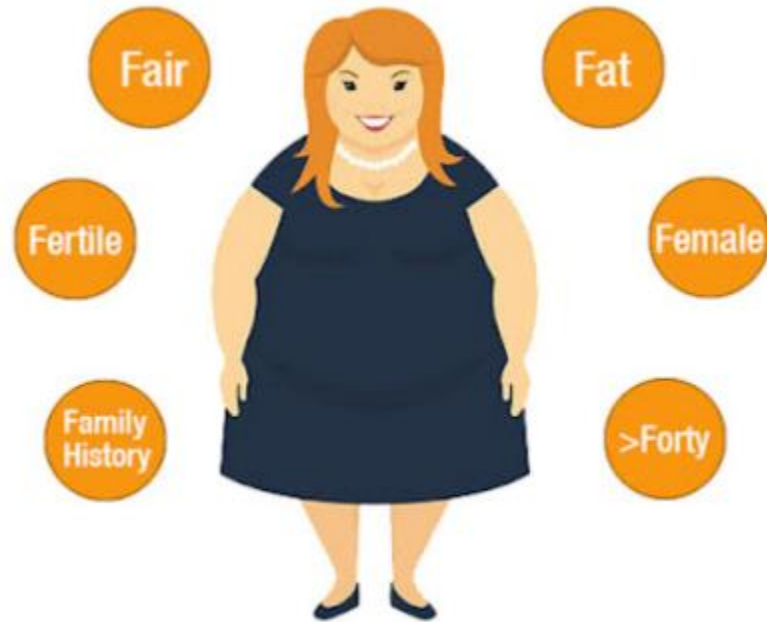- 95% of bile re-absorbed into the liver via portal vein (enterohepatic circulation)
 - 85-90% in terminal ileum via active transport
 - 10-15% deconjugated in colon, absorbed passively
 - 5% excreted in stool
- 80% of bile stored in GB in fasting state

Bile



- Function store and concentrate bile
 - Absorption: NaCl, H₂O occurs rapidly
 - Secretion: mucus, H⁺
- GB average capacity 30-50mL
 - Can increase to 300mL with obstruction
- Normal ejection 50-70% in 30-40 min

Stones



- Cholesterol stones (75%)
 - “5F”: Fat, Fertile, Female, Forty & Fair

Stones

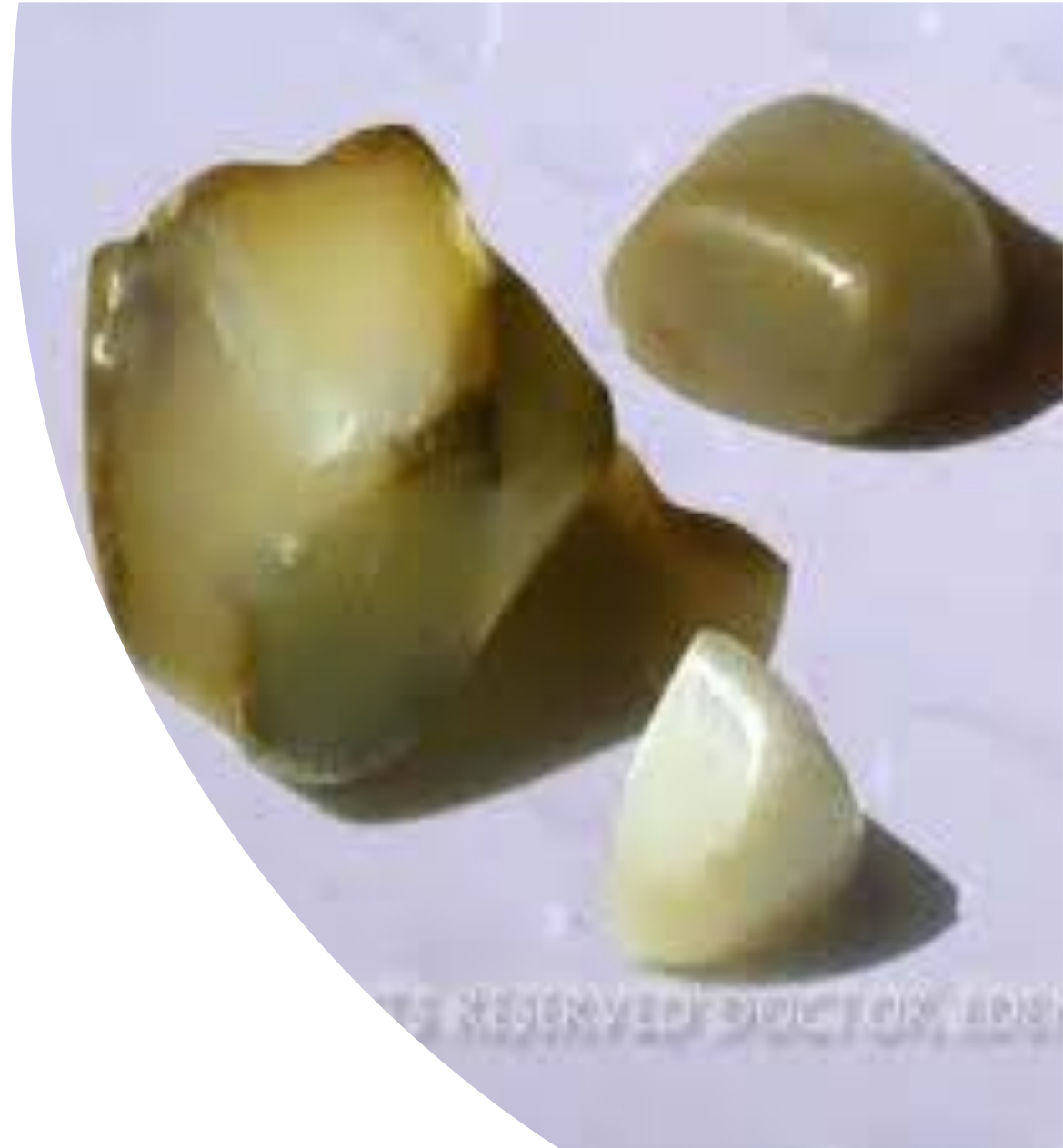- **Black stones (20%)**
 - Hemolytic diseases
 - Cirrhosis
- **Brown stones (5%)**
 - Infection
 - PSC



*primarily form in the ducts

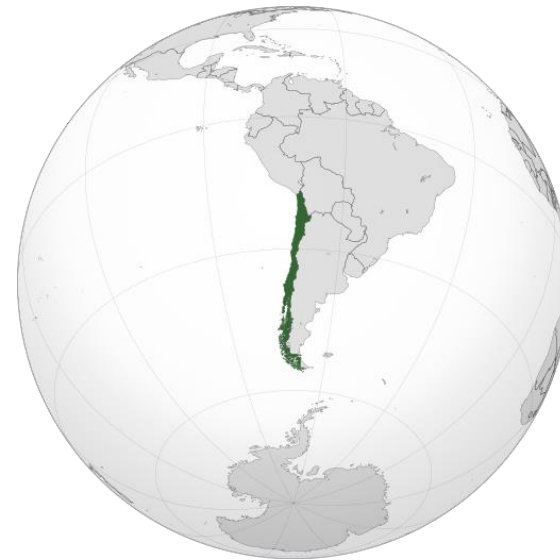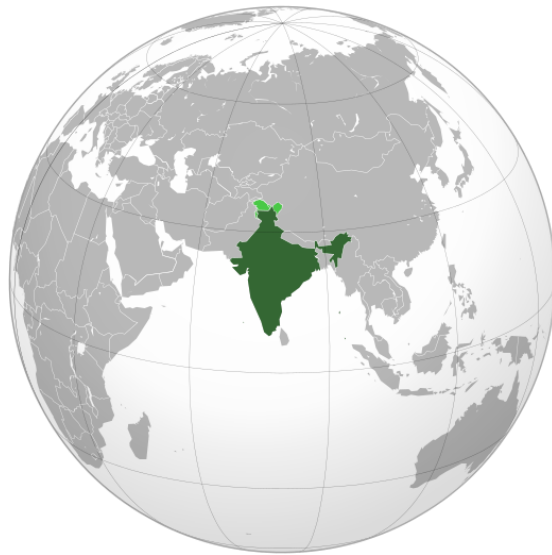Cholesterol stones

- Low calcium, radiolucent
- Created when fractional cholesterol content of bile increased, and with incomplete emptying of GB
- Associated with obesity, rapid weight loss, Native American/Hispanic heritage



Cholesterol stones

There are 2 countries in which Gb stones are more frequent:

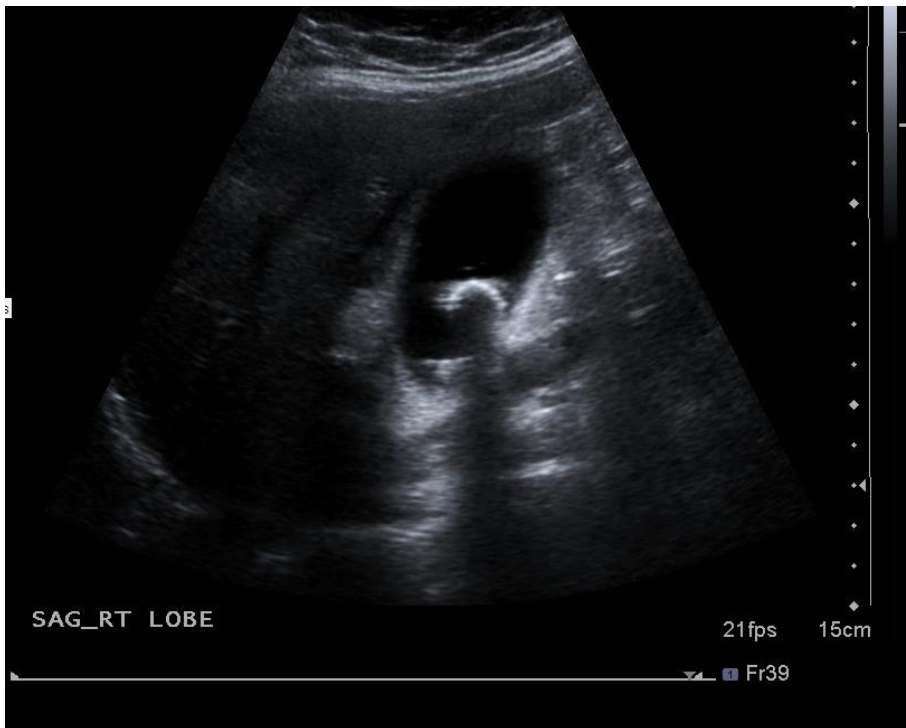


Cholesterol stones



- Hormonal influence
 - Estrogen increases lithogenicity of bile
 - Increased risk for females
 - Increased risk in obesity
 - Progesterone increases bile stasis, decrease bile salt secretion
 - Increased risk in pregnancy

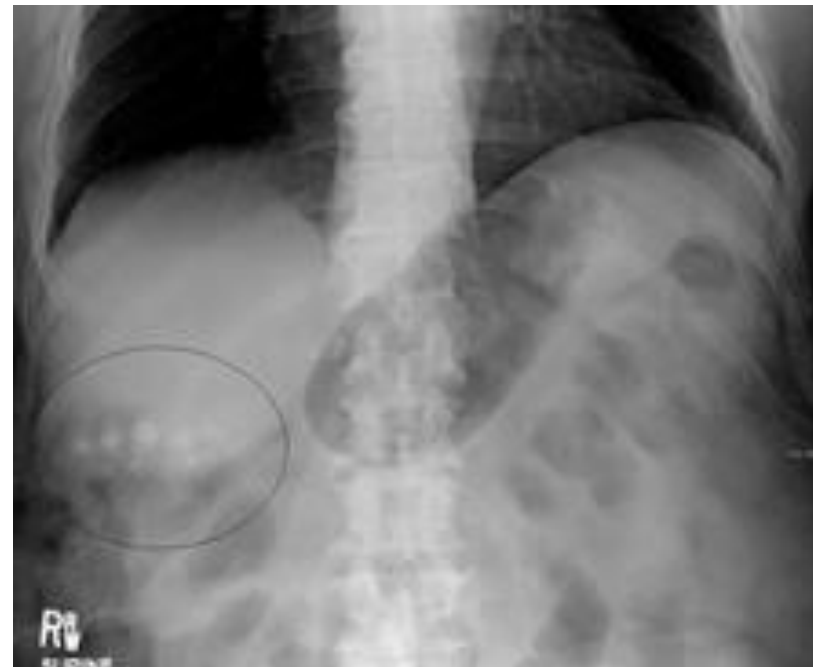Cholesterol stones



- Increase risk of stone formation
 - TPN
 - Octreotide
 - Ceftriaxone
- Decrease risk of stone formation
 - Statins
 - Ursodiol

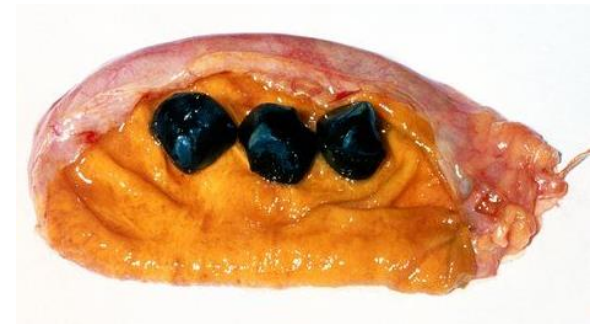Pigmented stones

- Often radiopaque due to calcium bilirubinate, calcium fatty acid soaps and inorganic calcium salts
- Two types
 - Black
 - Brown

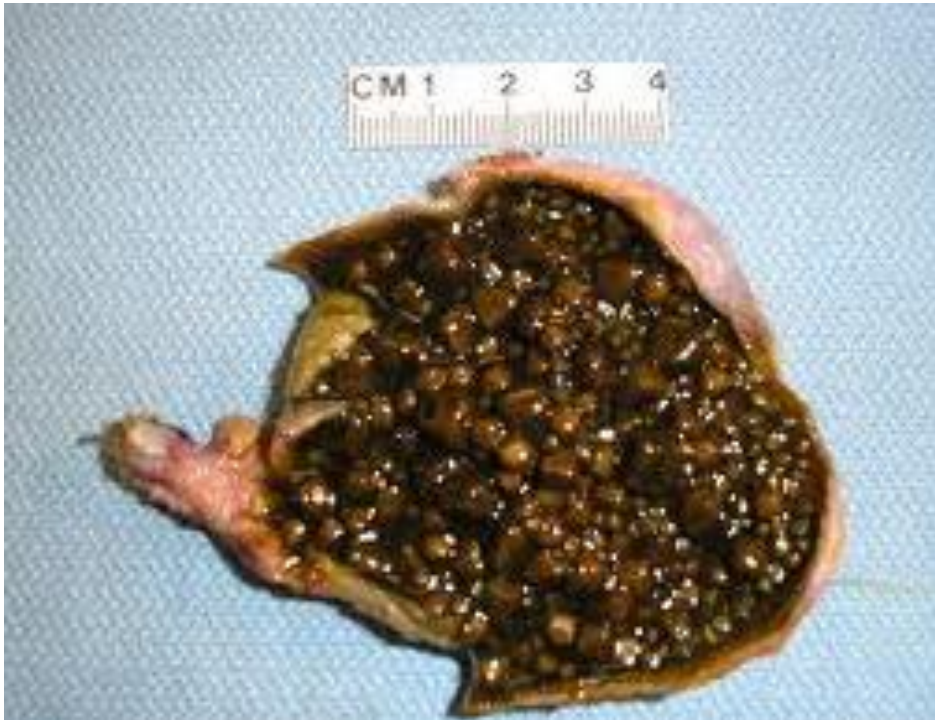

Pigmented stones

- Black
 - Form in GB
 - Bile sterile
 - Associated with age, hemolytic disease, alcoholism, cirrhosis, Gilbert's syndrome, Cystic fibrosis, pancreatitis and TPN
 - Cholecystectomy curative

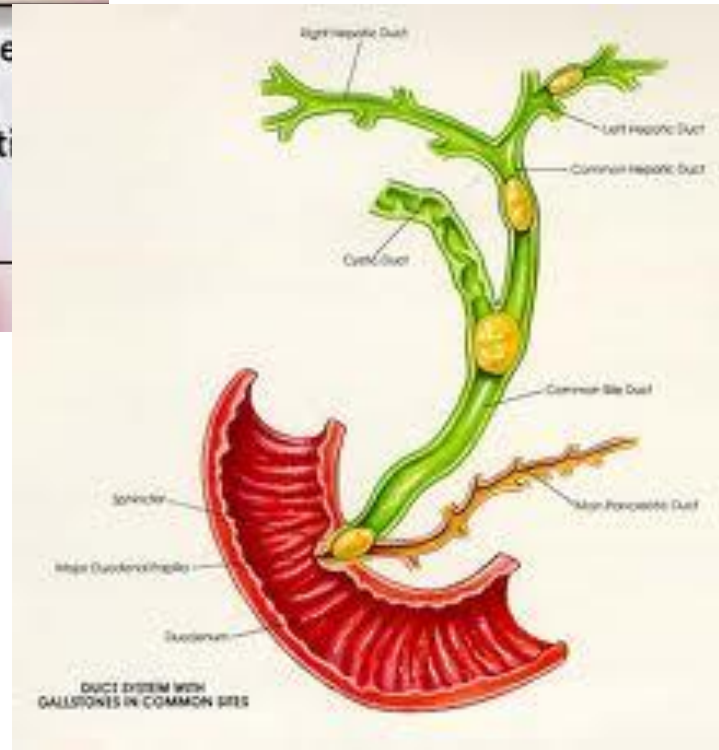
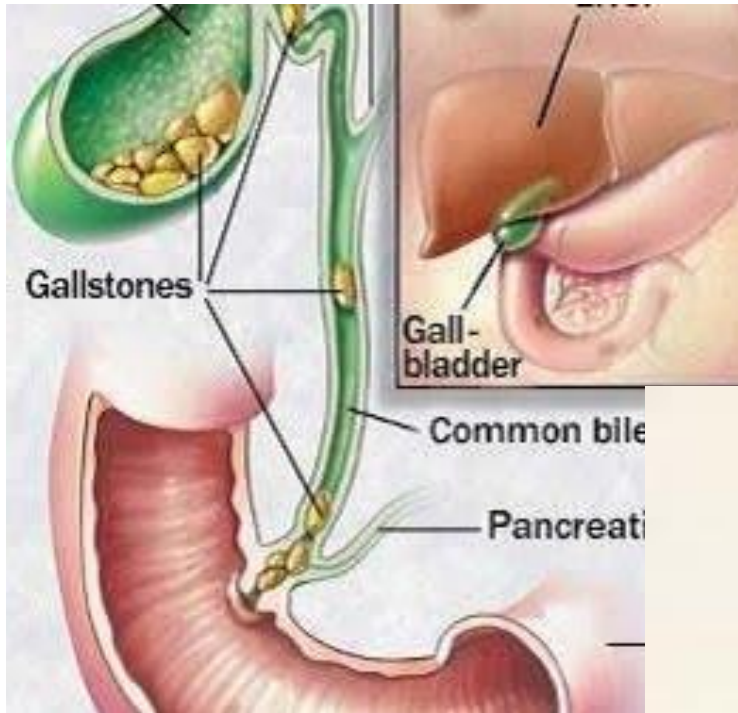

Pigmented stones



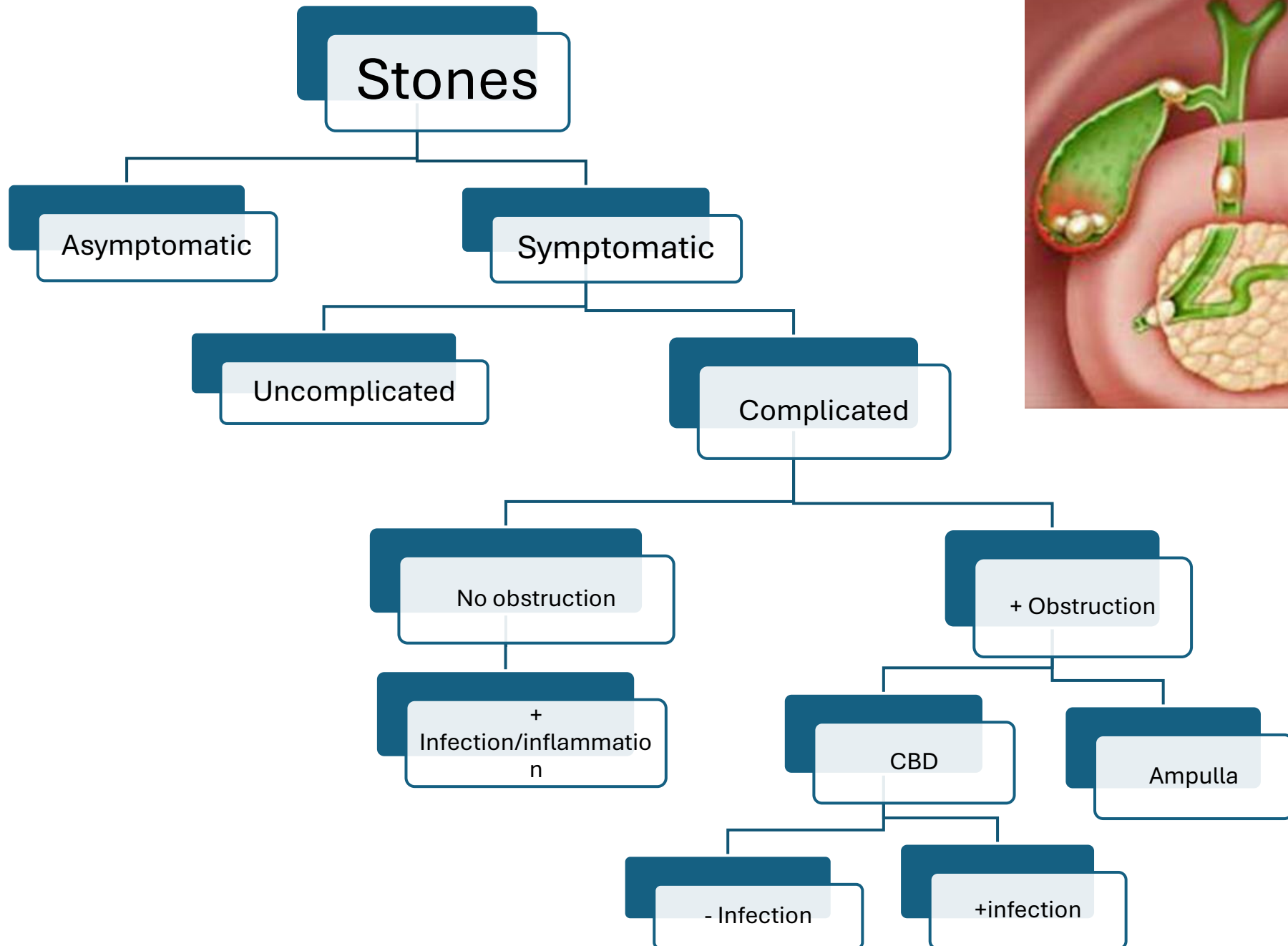
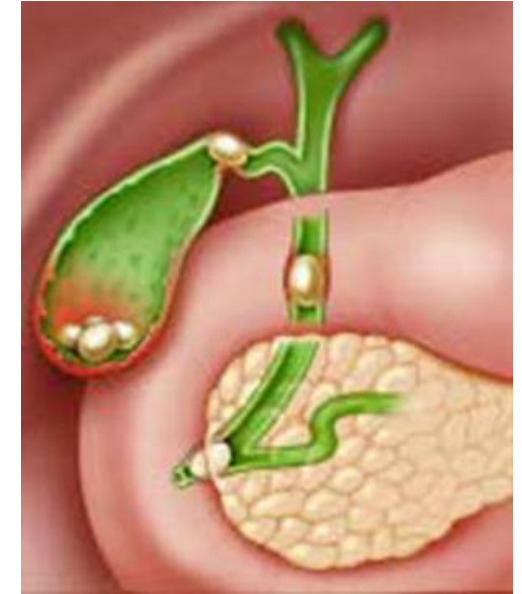- Brown
 - Form in **ducts** as well as GB
 - Always infected 1^o with enteric organisms, often associated with cholangitis
 - Associated with parasitic infection (liver fluke)
 - Associated with IBD, duodenal diverticulae
 - Will often recur after surgery

Stones: Where do they go?

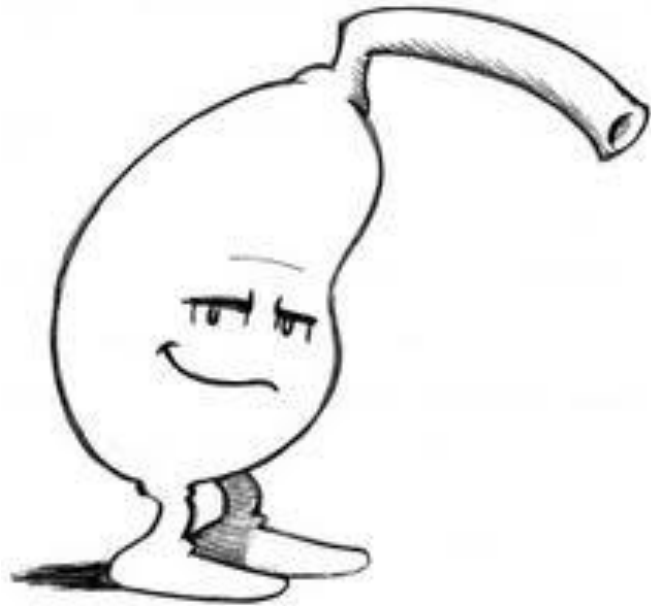


And what do they do?





Asymptomatic stones



- Incidence: 10-30% of the population
- Asymptomatic (80%)
- Symptomatic (1-3% per year)
 - No inflammation: Biliary colic
 - + inflammation: acute cholecystitis
 - + obstruction : choledocholithiasis
 - + obstruction+inflammation: cholangitis
 - Don't forget pancreatitis

Symptomatic stones

	Colica biliare	Colecistite	Coledocolitiasi	Colangite
Dolore	+	+	+	+
Febbre		+		+
Ittero			+	+

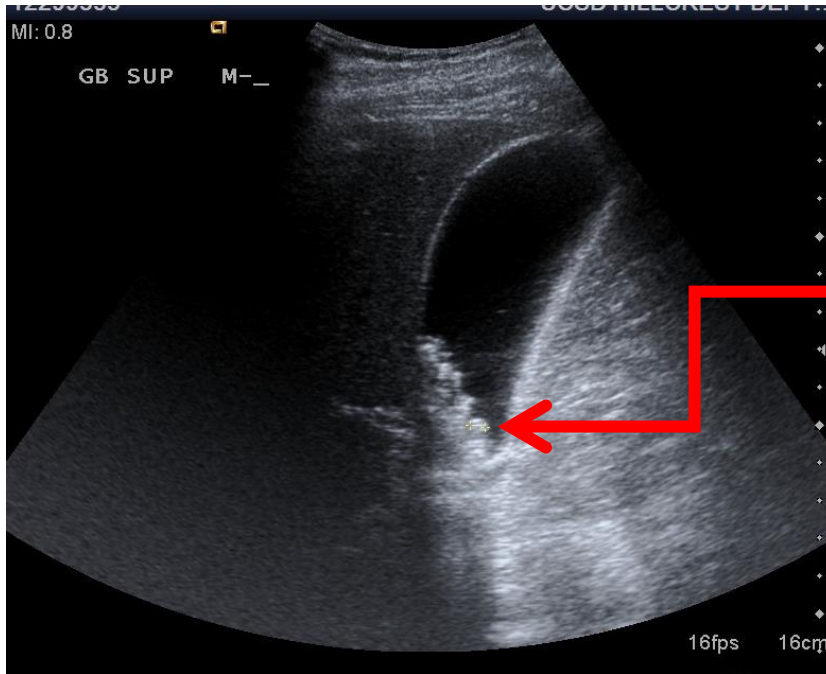
Symptomatic stones

	Colica biliare	Colecistite	Coledocolitiasi	Colangite
Fisiopatologia	Ostruzione intermittente condotto cistico	Ostruzione del cistico con infiammazione e infezione colecisti (E. Coli)	Ostruzione intermittente coledoco	Ostruzione colecoco con infezione bile
Sintomi	Dolore colico	Dolore continuo	Dolore colico	Triade Charcot: Dolore + Ittero + Febbre
Segni	No dolore	Febbre Dolore ipocondrio destro	Ittero	Febbre
Analisi	N	Leucocitosi ↑ moderato Bil, enz. Epatici, amilasi	↑ Bil e Colestasi	Leucocitosi ↑↑ Bilirubina e indici colestasi
Dx	Ecografia	Ecografia	Ecografia ColangioRM	Ecografia ColangioRM
Trattamento	Controllo dolore	ATB + Chirurgia ATB ± Drenaggio	ERCP -> Cx elettiva Cx + EVB	Antibioticot. ± ERCP

Biliary colic

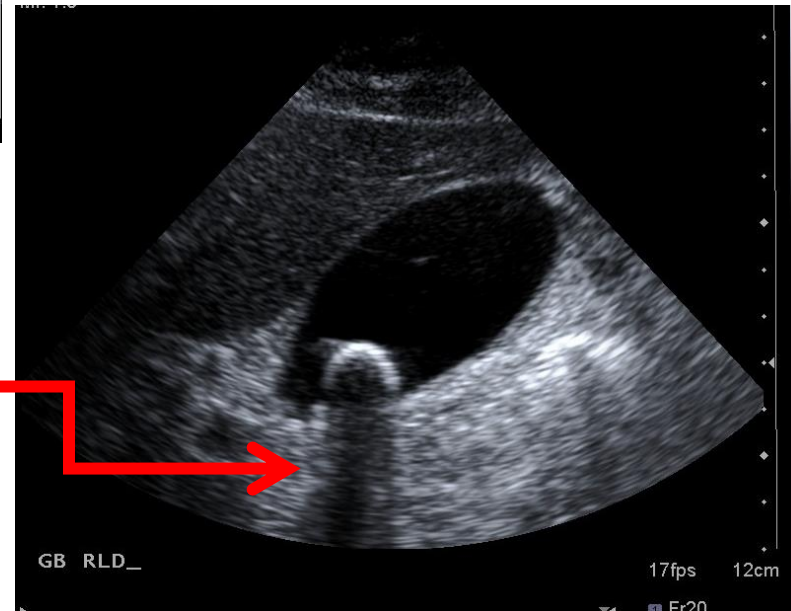
- History
 - Transient abdominal pain
 - Occurs after fatty meals
- Exam
 - Benign
- Labs
 - Normal
- Ultrasound
 - GS





Hyperechoic masses, dependent in location

Acoustic shadowing



Elective cholecystectomy

Cholecystitis

- History

- Prolonged pain
- Fever
- Nausea/emesis

- Exam

- Fever, tachycardia
- RUQ pain, Murphy's sign*

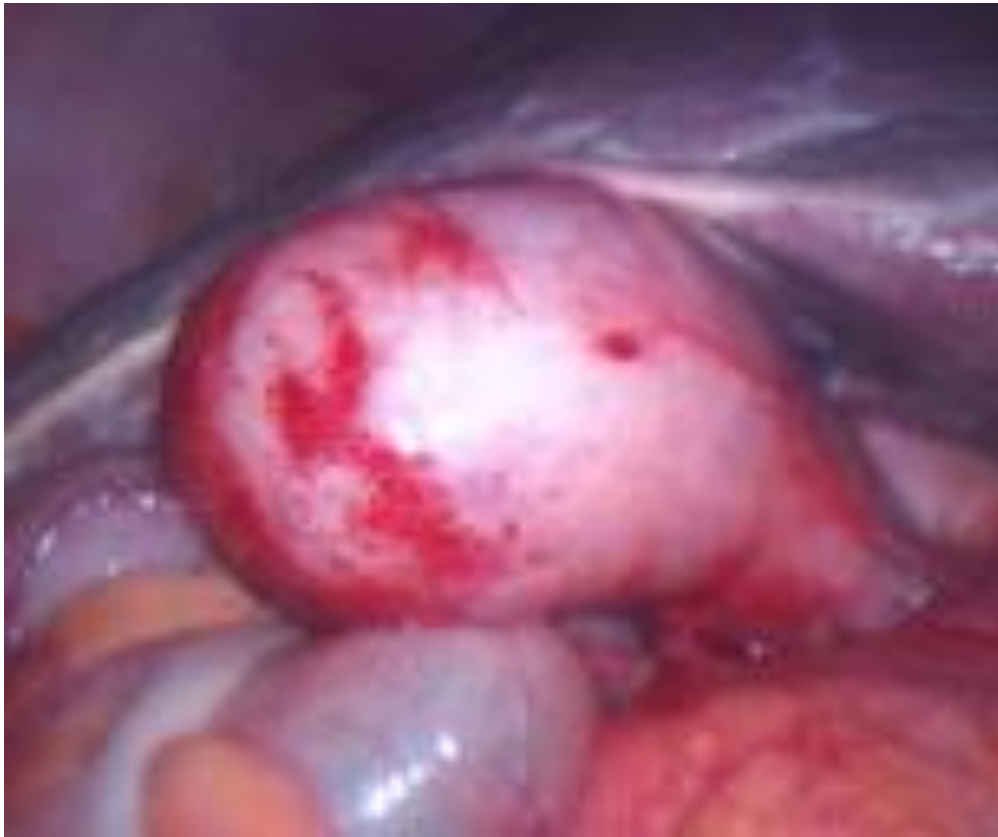- Labs

- Leukocytosis
- Mild ↑ LFT's

- Imaging

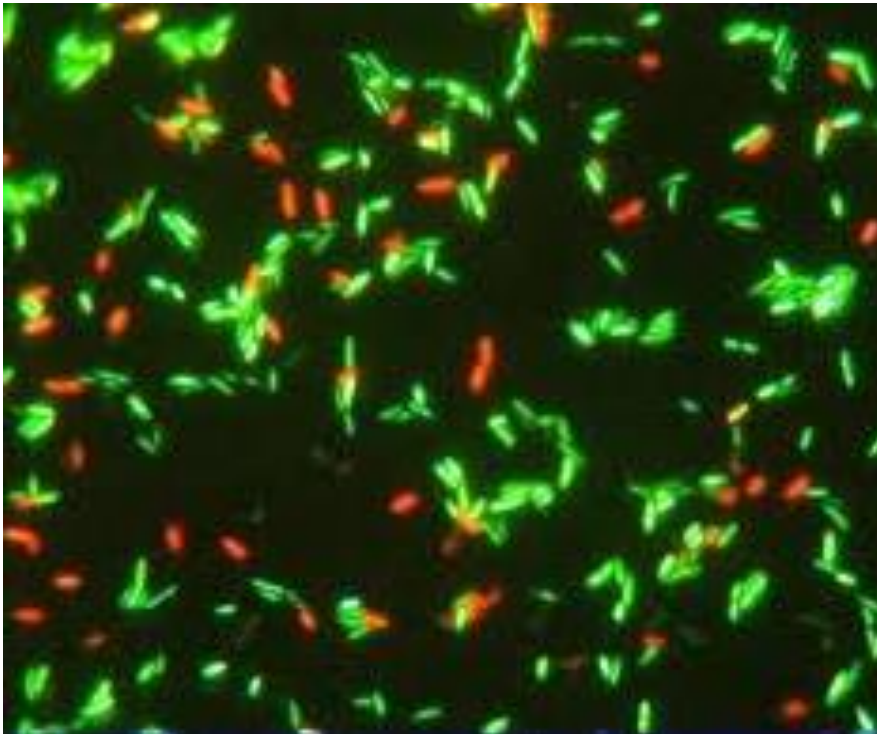
- Ultrasound
- CT (rarely)

Cholecystitis



- Gallstones
 - Obstruction of gallbladder
- Obstruction causes inflammation
 - Inflamed wall is thickened
 - Edema or emphysema of GBW

Cholecystitis

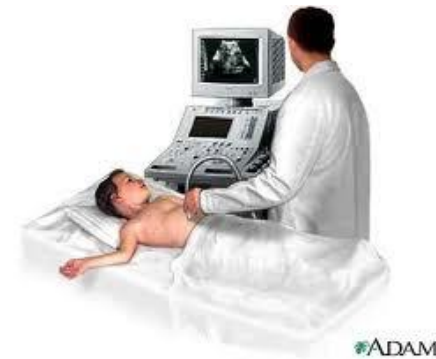

- Inflammation may or may not be associated with infection
 - 50-70% of bile cultures are positive
 - E. coli, Klebsiella, Streptococcus, Enterobacter

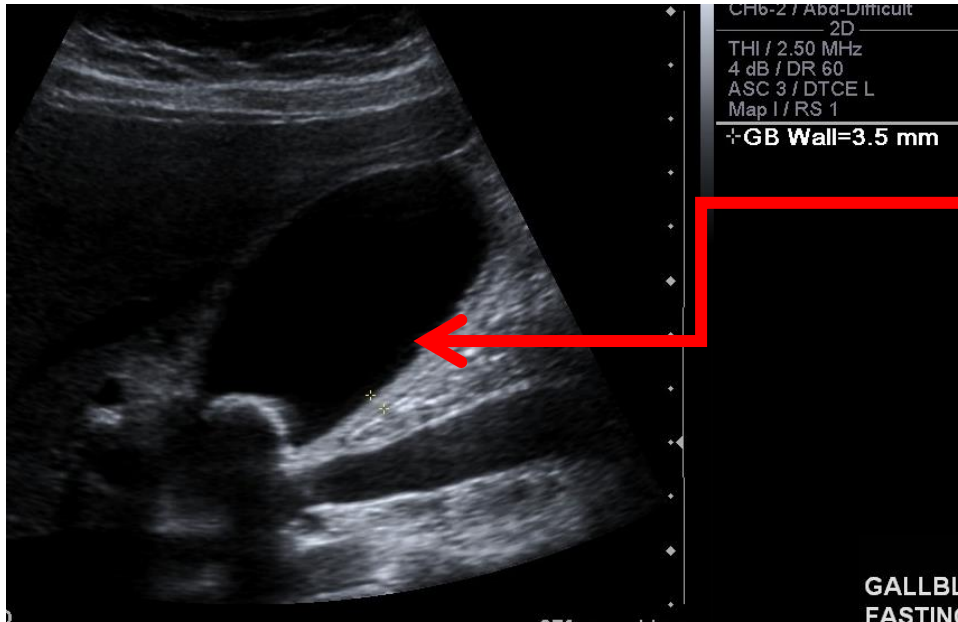
Cholecystitis

Ultrasound

- 95% sensitivity/specificity
- Signs of cholecystitis
 - Gallstones
 - WBC $>3\text{mm}$
 - Pericholecystic fluid
 - WBC striations or air within GBW
 - Sonographic Murphy's sign



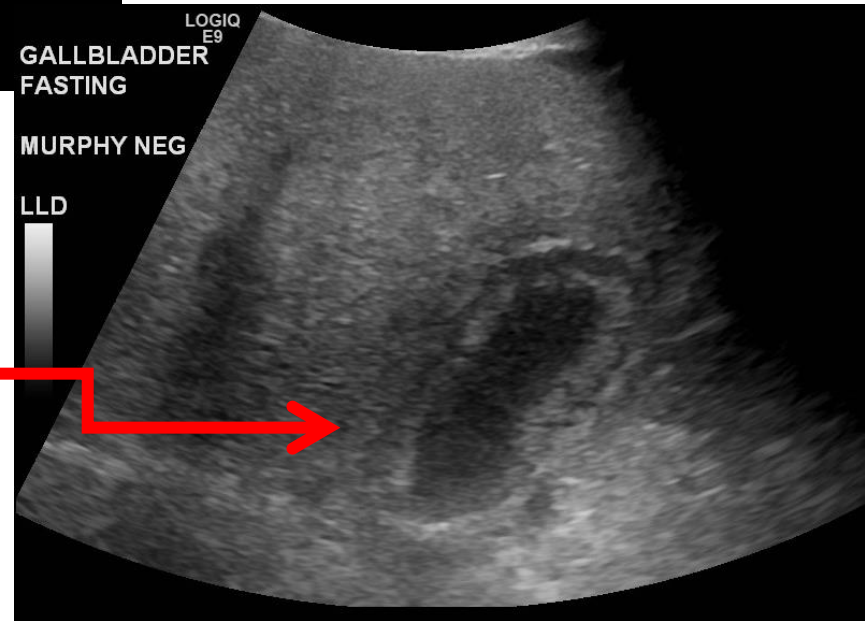
ADAM



GS with GBW thickening

Normal GBW <3mm

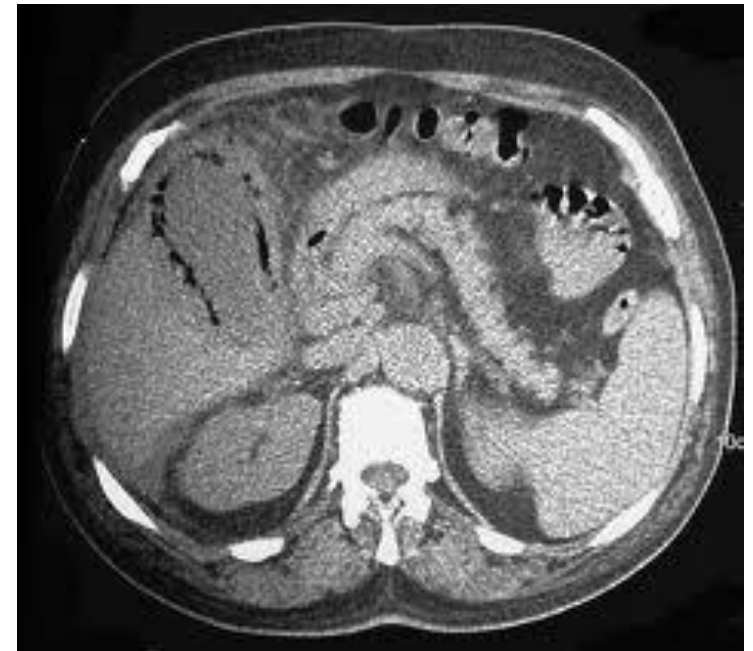Pericholecystic fluid



Cholecystitis

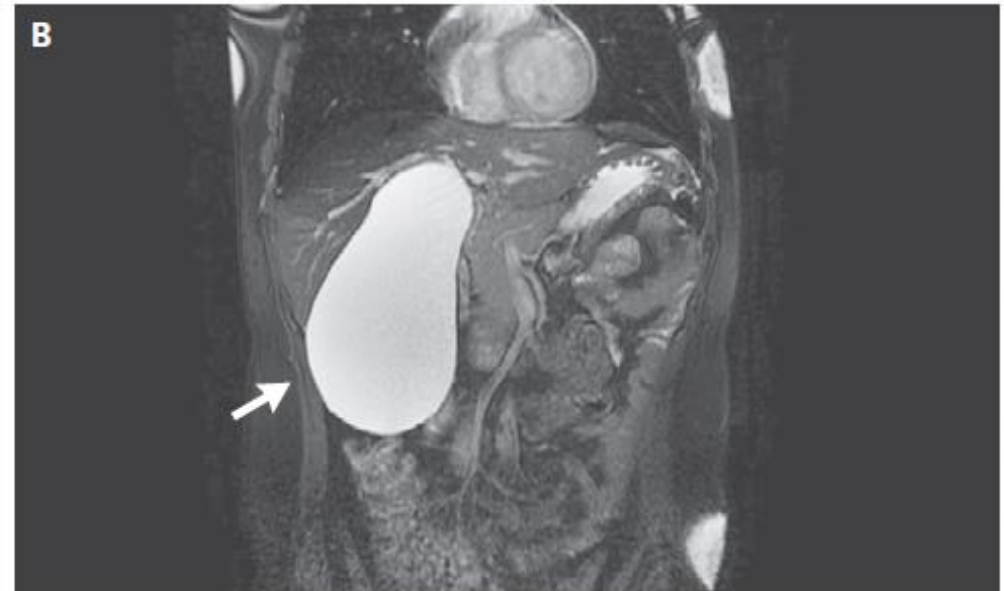
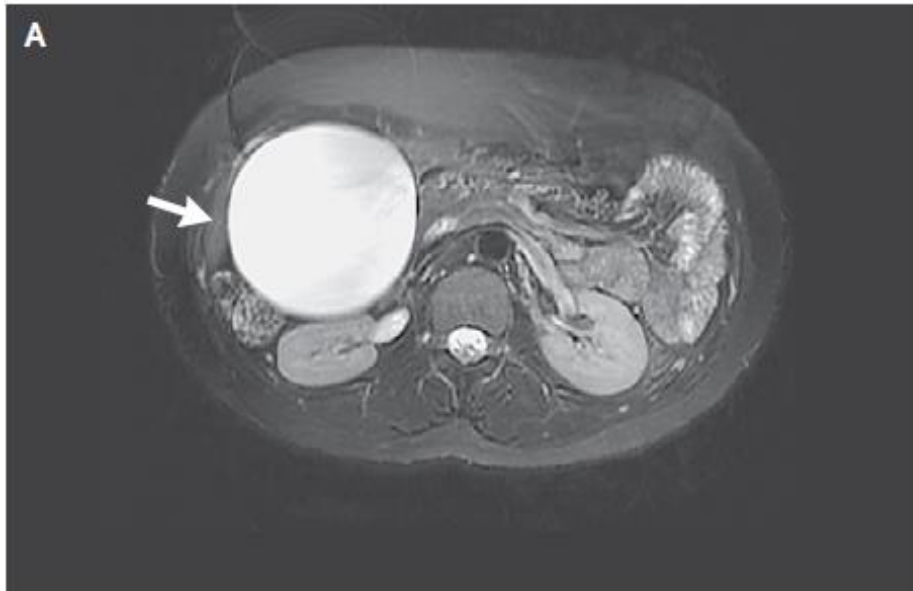
Complications

- \uparrow Tension in GBW = \downarrow perfusion \rightarrow Necrosis of GBW
 - **Gangrenous/emphysematous cholecystitis**
 - 1% of cases, 3:1 M>F
 - Conversion rate 30-50%
 - **GB Perforation**
 - Assoc with \uparrow mortality (~20%)
 - Gallstone ileus



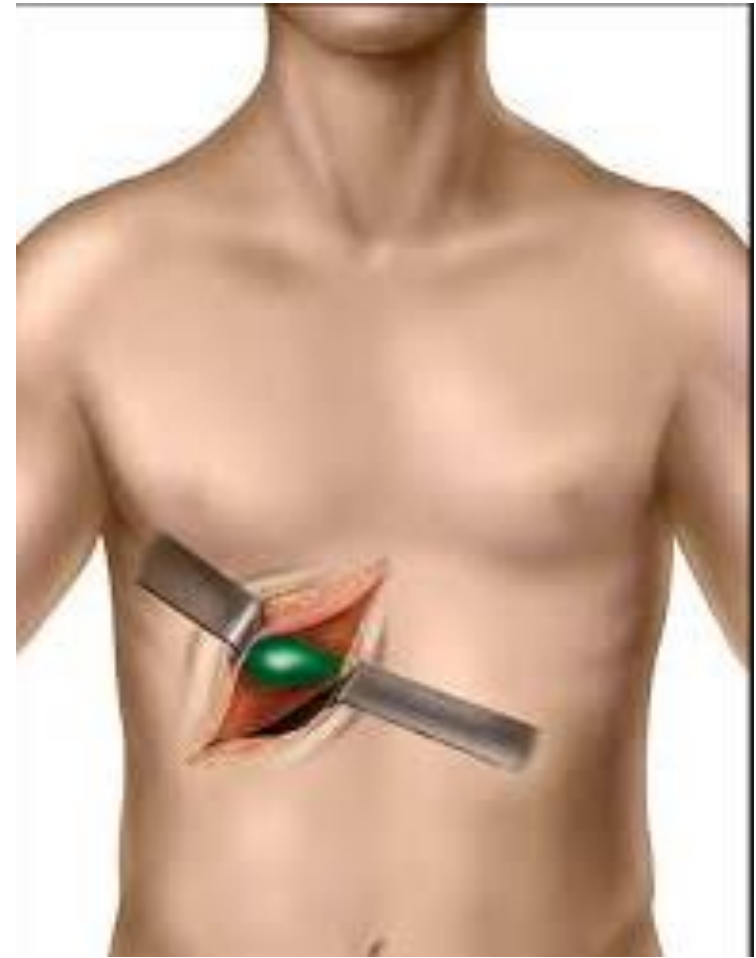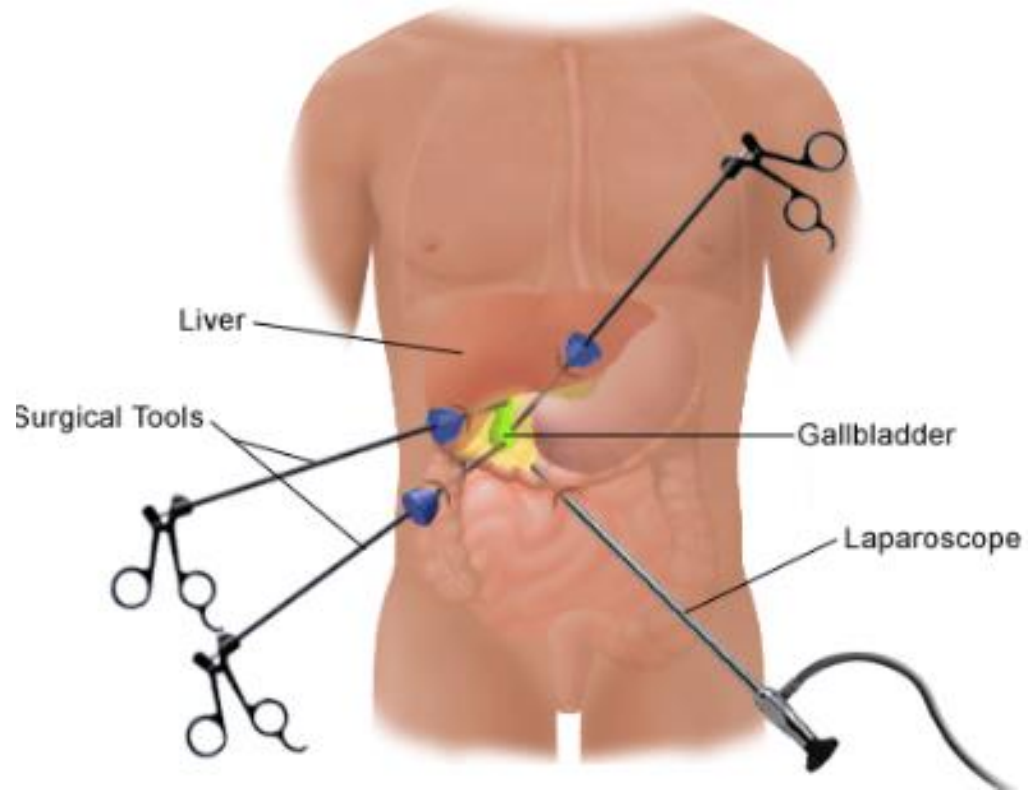
Cholecystitis

- Cystic duct obstruction → **Hydrops**
- Bile is absorbed but GB mucosa continues to secrete mucus
- GB tense, filled with mucinous fluid



Cholecystectomy

Laparoscopic Cholecystectomy (Gallbladder Removal)



Cholecystectomy

Lap vs. open

- Conversion rate: 0.18-35% ave 4.7%
- CBD injury rates
 - Lap 0.2-0.6%
 - Open 0.03%
- Complication rate
 - Lap ~1.2%
 - Open (bile leak 1%)
- LOS: shorter for Lap





Cholecystectomy

<https://www.youtube.com/watch?v=ffoKThdqo4I>

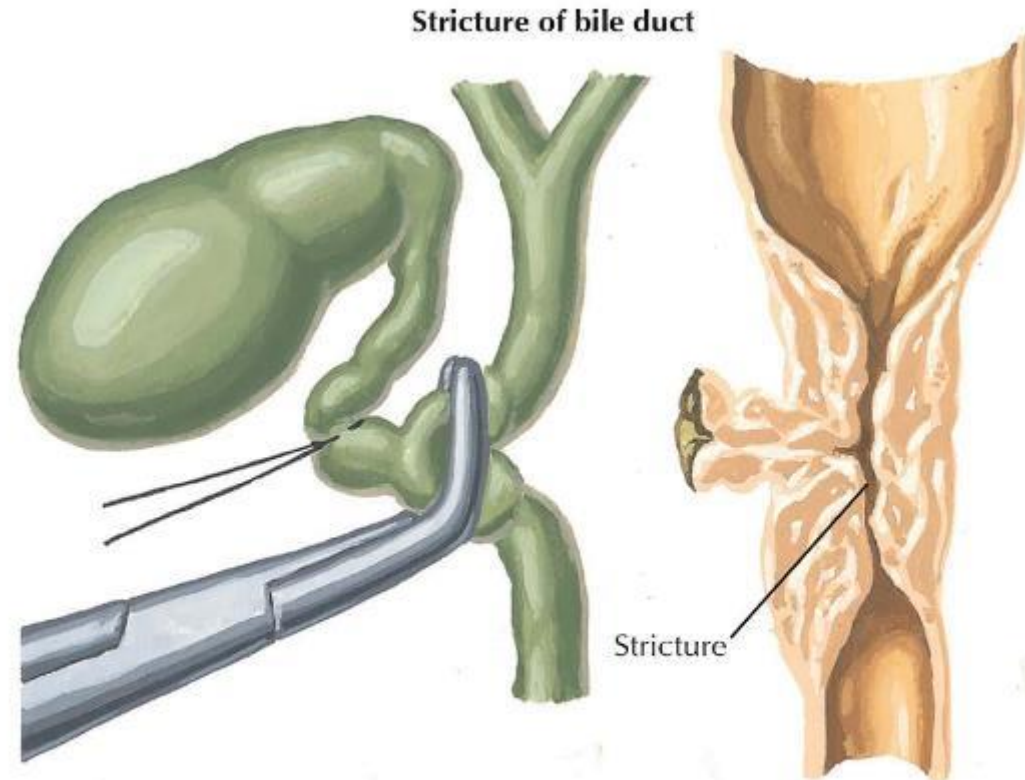
Cholecystectomy

Superficiale

- Ematoma
- Infezione

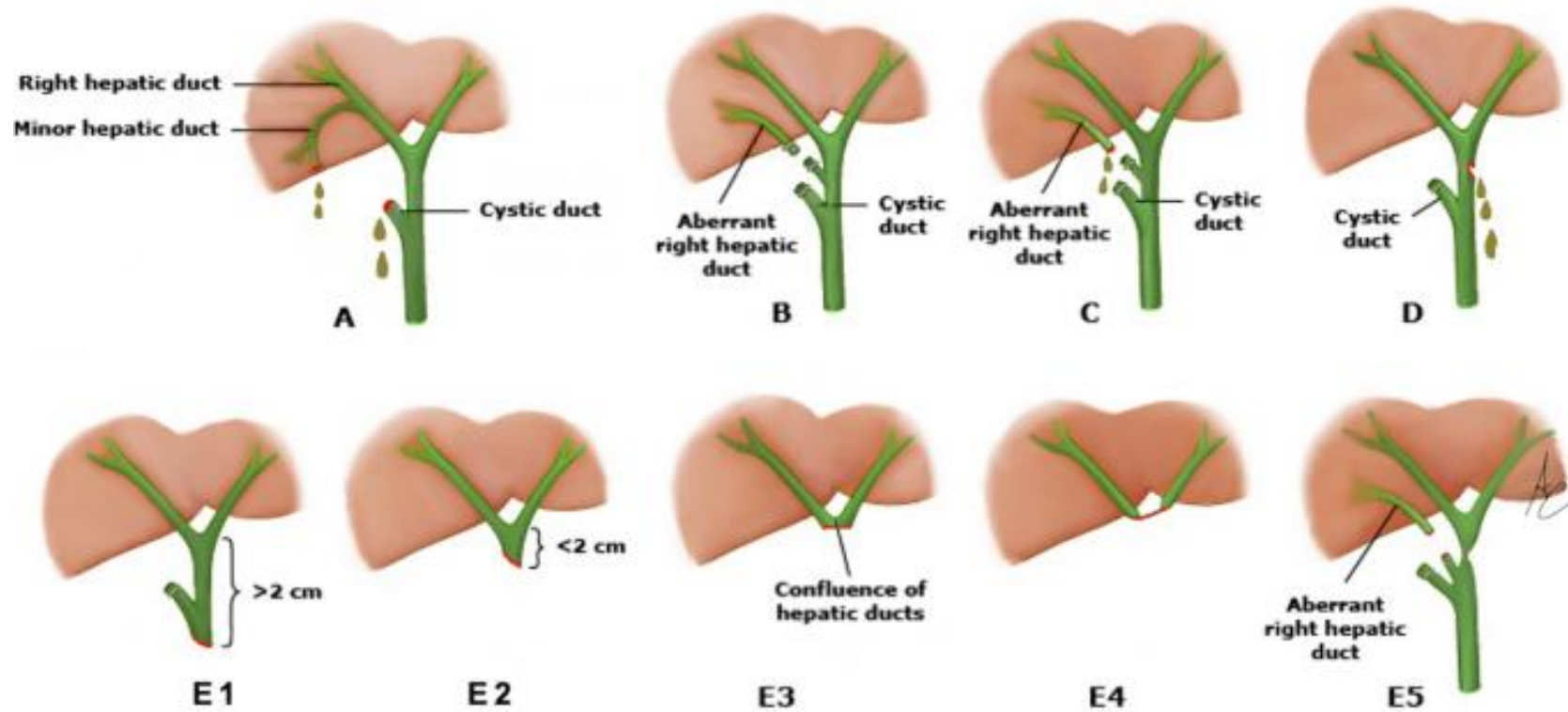
Intraddominale

- Ematoma
- Infezione
- Lesione iatrogena VB, lesioni viscerali, litiasi VB



Inadvertent trauma to common duct at surgery can result in stricture and symptoms of obstruction

Cholecystectomy



Cholecystectomy

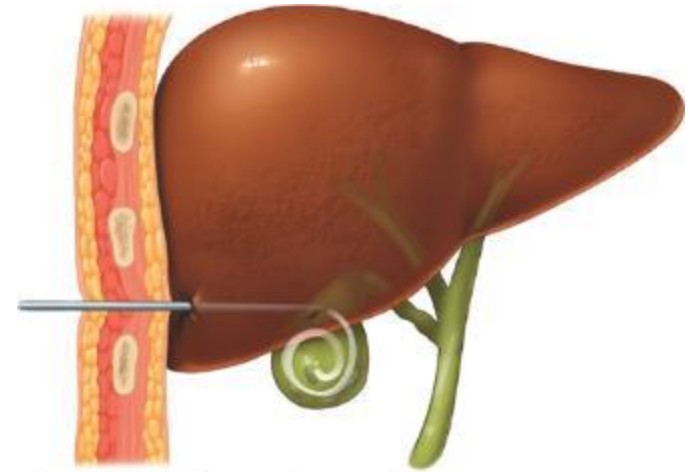
Identificazione complicanze:

- Anamnesi
- Esame obiettivo
 - Parametri vitali
 - Ittero, ferite, drenaggi
- Esami ematici
- Imaging

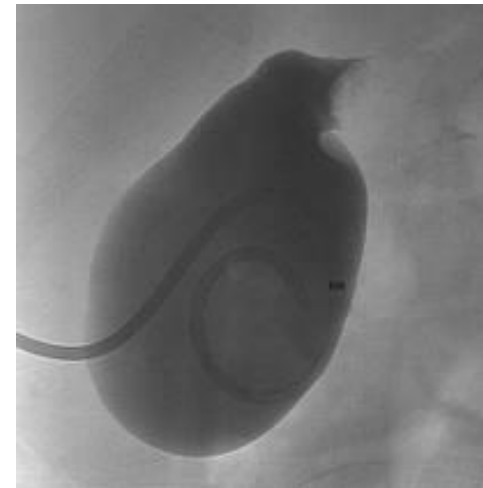


Cholecystostomy tube

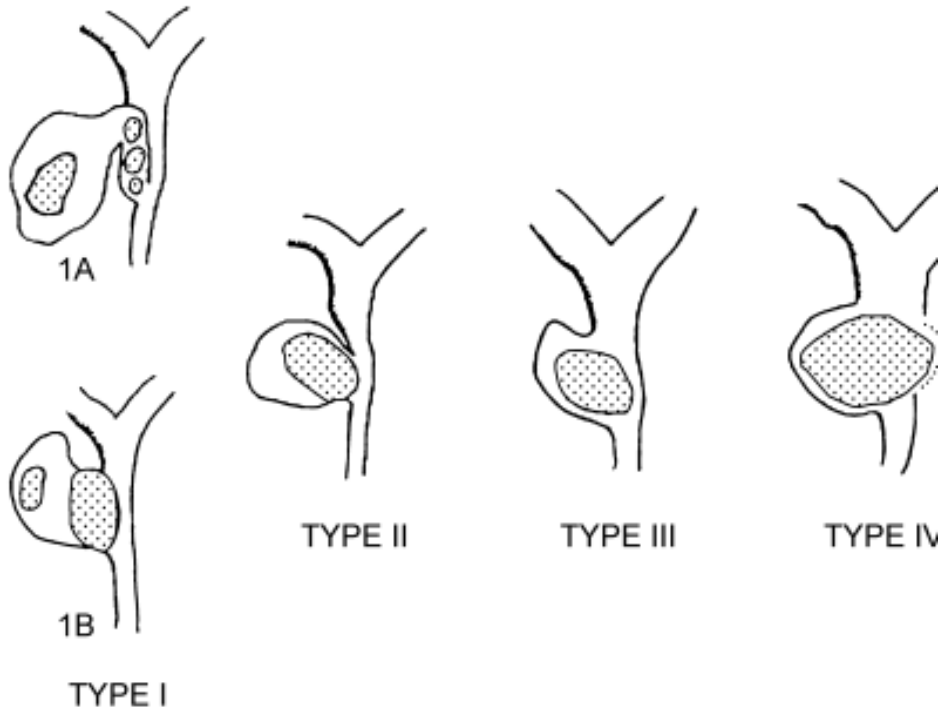
- Can be transhepatic or transperitoneal no difference in outcomes
- Technical success 96-98%
- Resolution of symptoms 68-96%
- Mortality 3-14%
- Complications
 - Dislodged catheter 16-33%
 - Bleeding 1.5-1.8%
 - Recurrent cholecystitis 7-41%



Source: F.C. Brunicaudi, D.K. Andersen, T.R. Billiar, D.L. Dunn, L.S. Kao, J.G. Hunter, J.B. Matthews, R.E. Pollock: Schwartz's Principles of Surgery, 11e Copyright © McGraw-Hill Education. All rights reserved.



Cholecystitis: complications



Mirizzi's syndrome

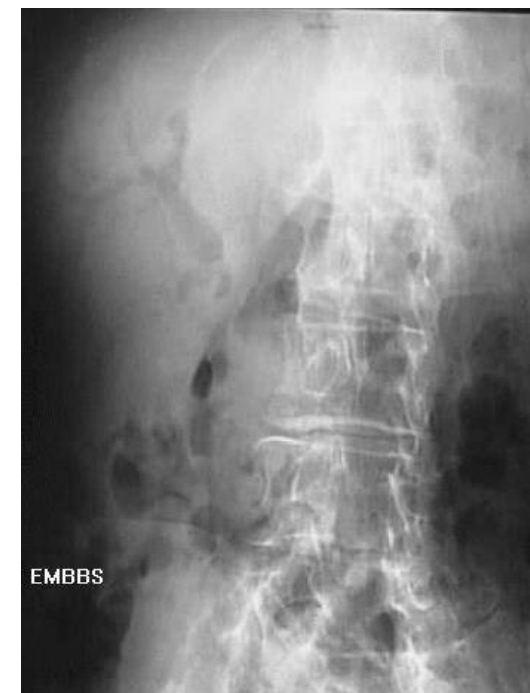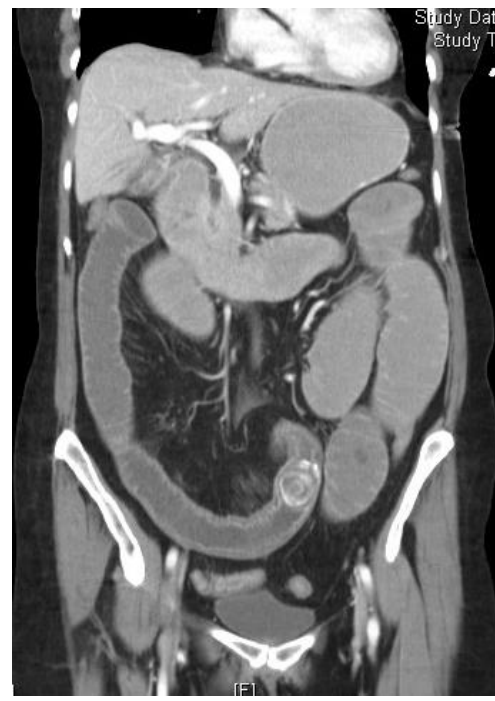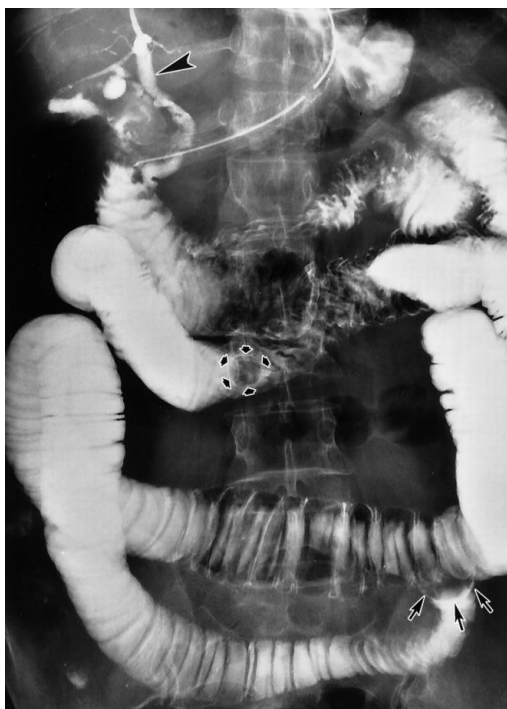
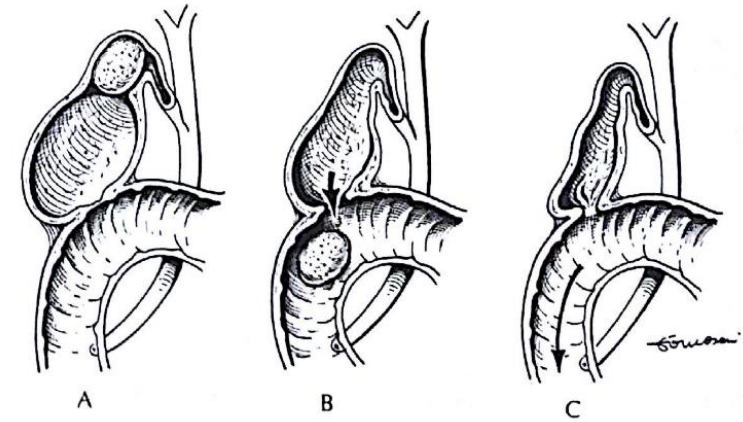
- Impacted stone in infundibulum = External compression of the CBD
- 0.7-1.4% of patients
- Assc with ↑risk of CBD injury, GB cancer

What if the stones escape the GB?

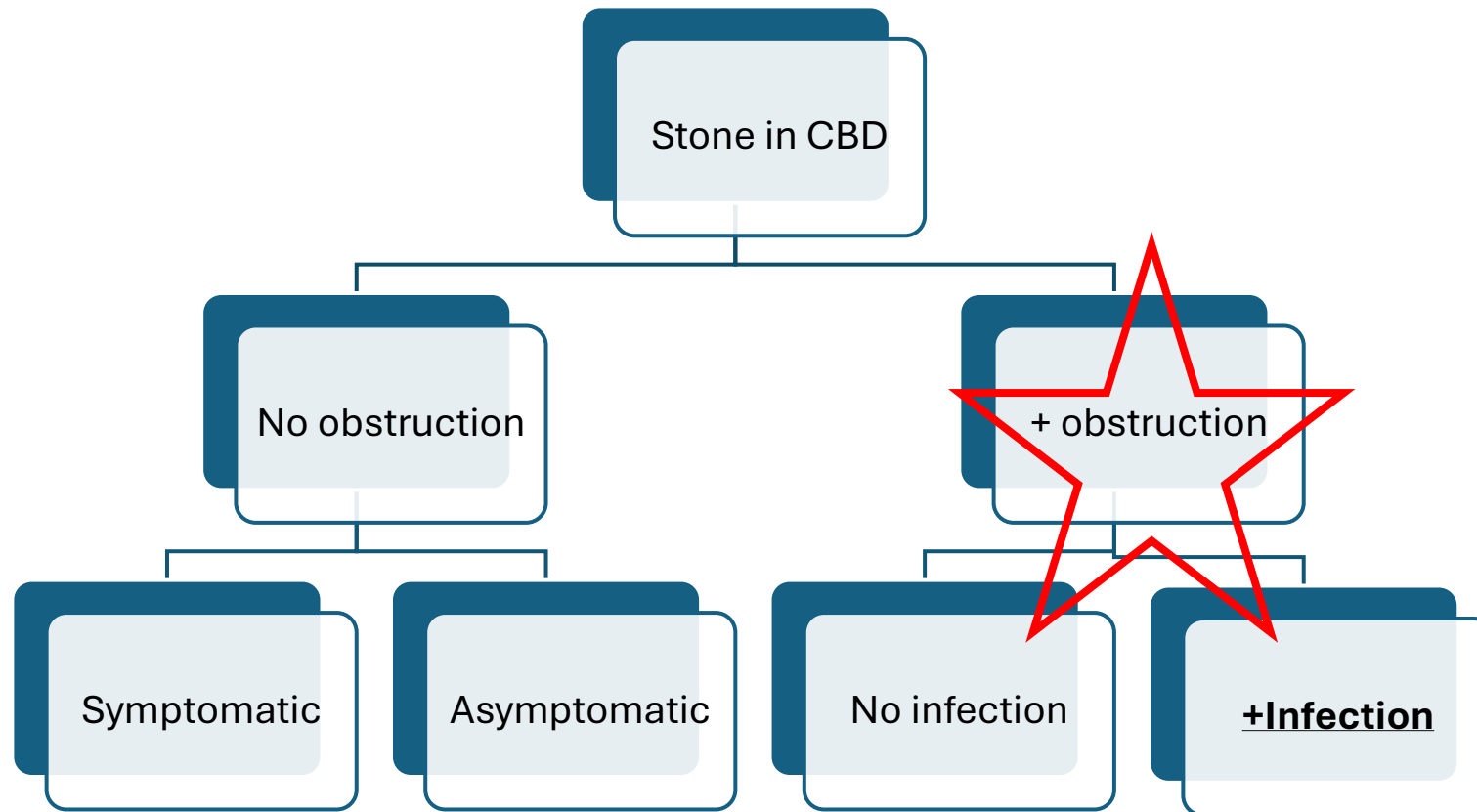


Cholecystitis: complications

Gallstone ileus



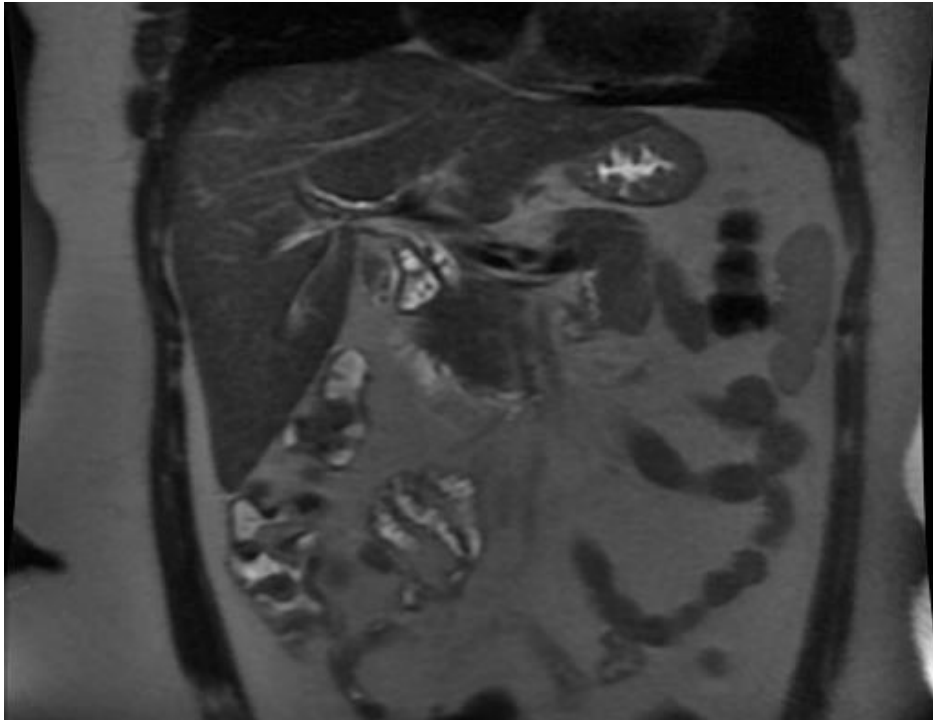
Stones in the CBD



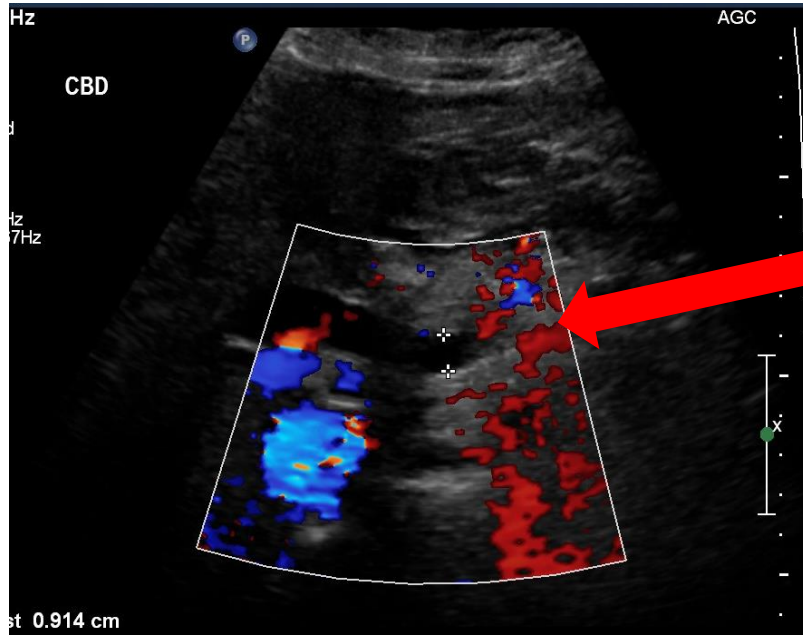
Choledocholithiasis

- History: jaundice, pruritis, dark urine, steatorrhea, acholic stools
- Exam: jaundice, RUQ pain, Murphy's sign
- Labs
 - Elevated LFT's & INR
 - Elevated (direct) bilirubin
 - May be normal in up to 30% of patients

Choledocholithiasis



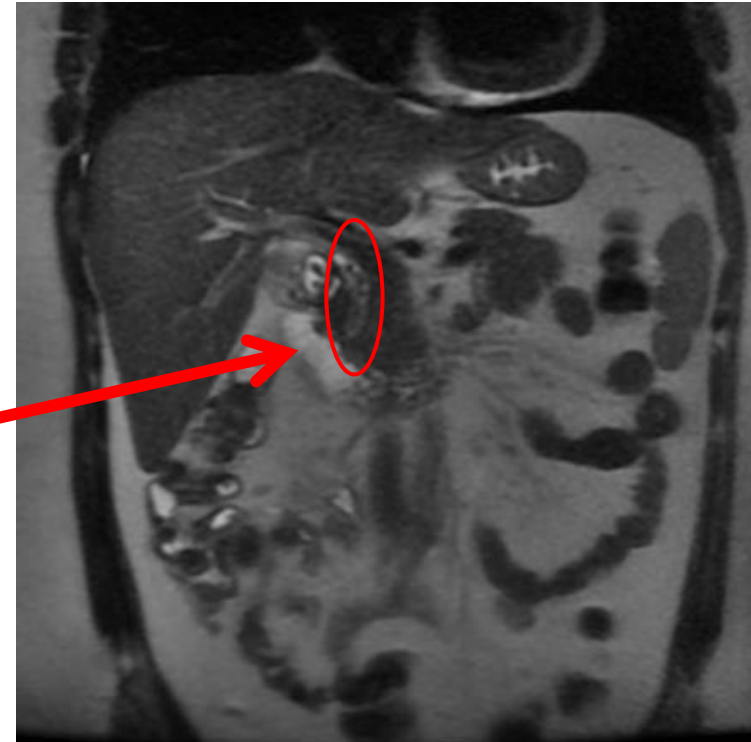
- Imaging
 - Dilated CBD on UTZ
 - CBD <5mm risk of stone ~1%
 - CBD >5mm risk of stone 58%
- MRCP
 - Sensitivity 95%
 - Specificity 89%



US

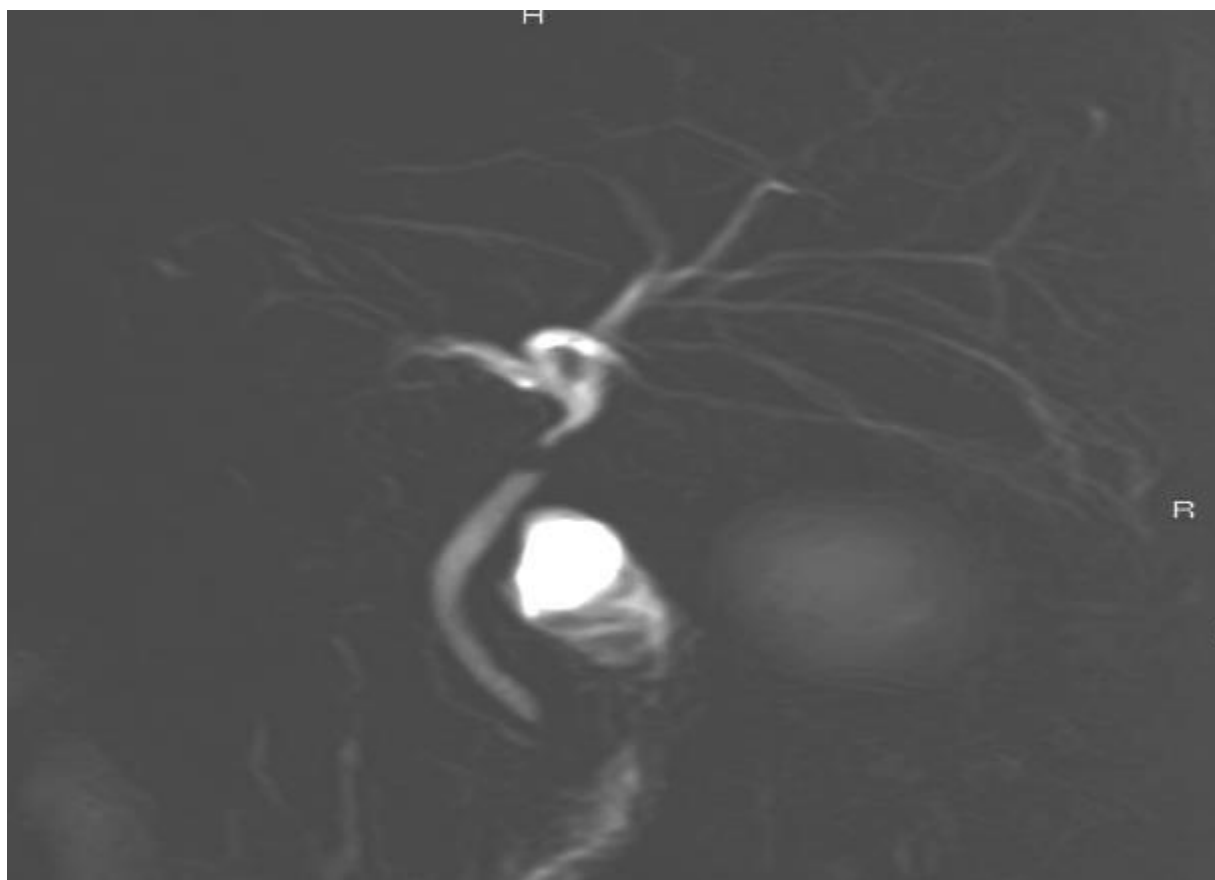
CBD dilation

Stones within the
bile duct

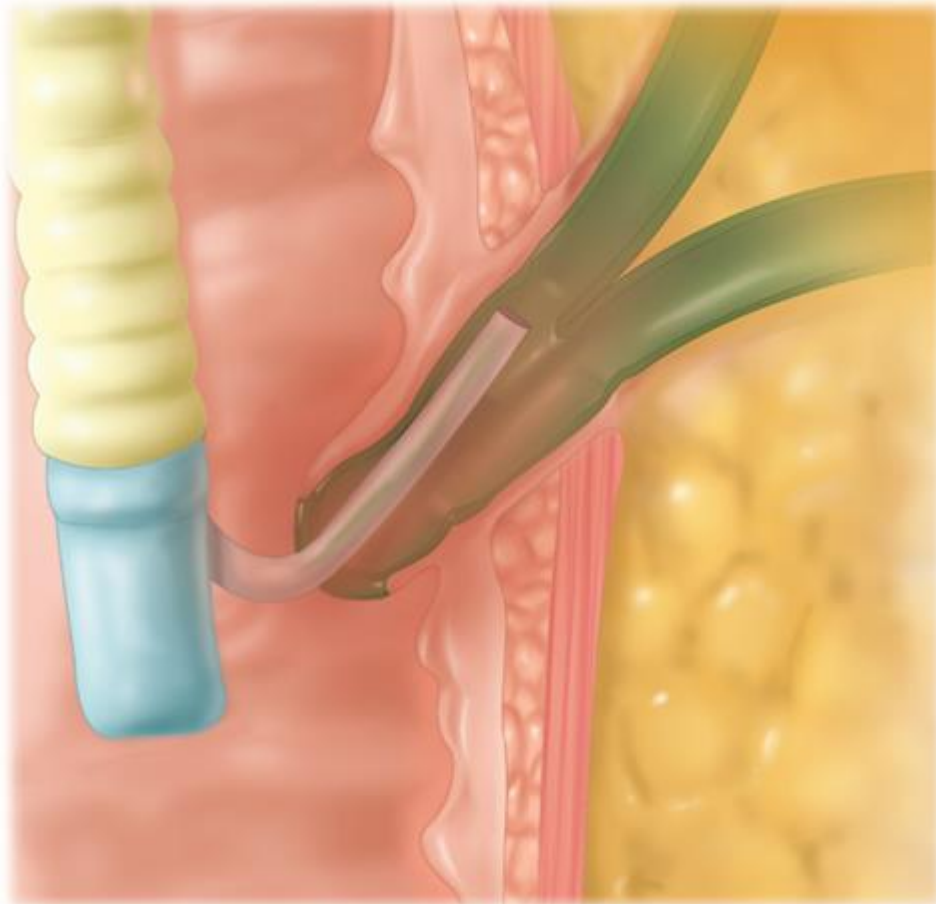




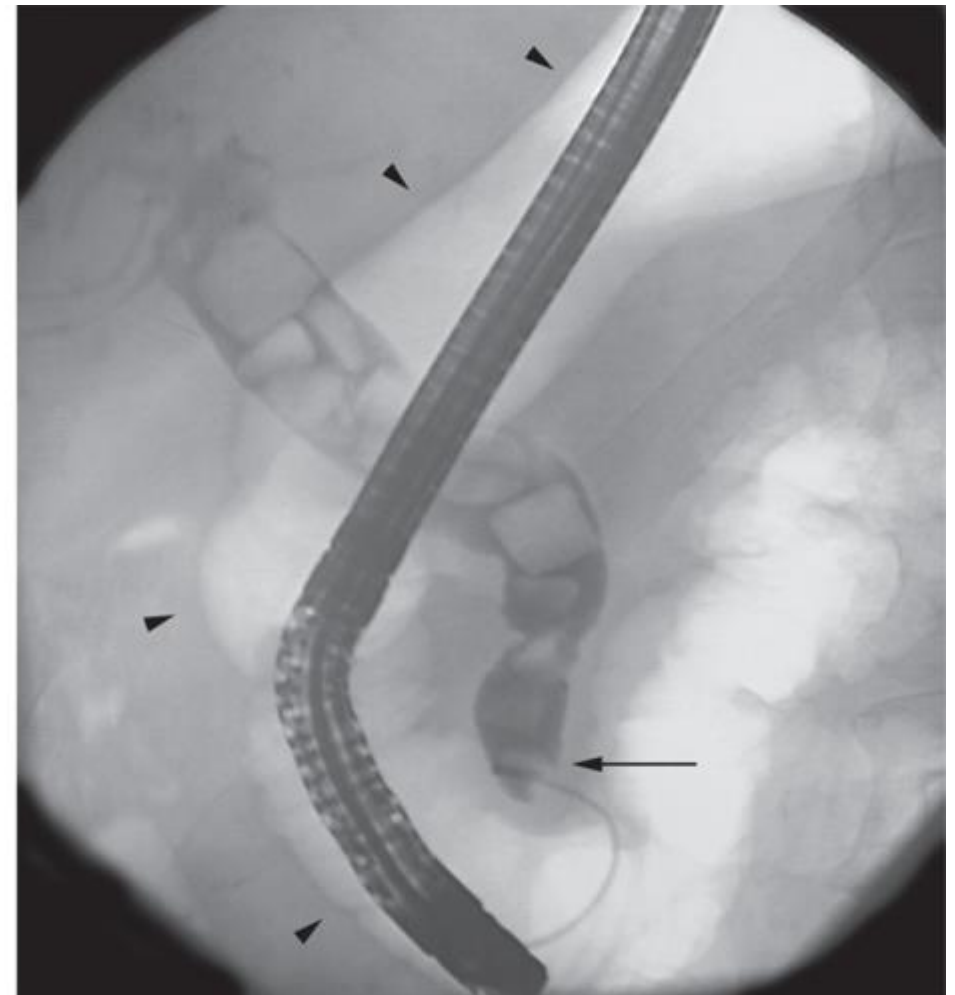
RMN



Choledocholithiasis

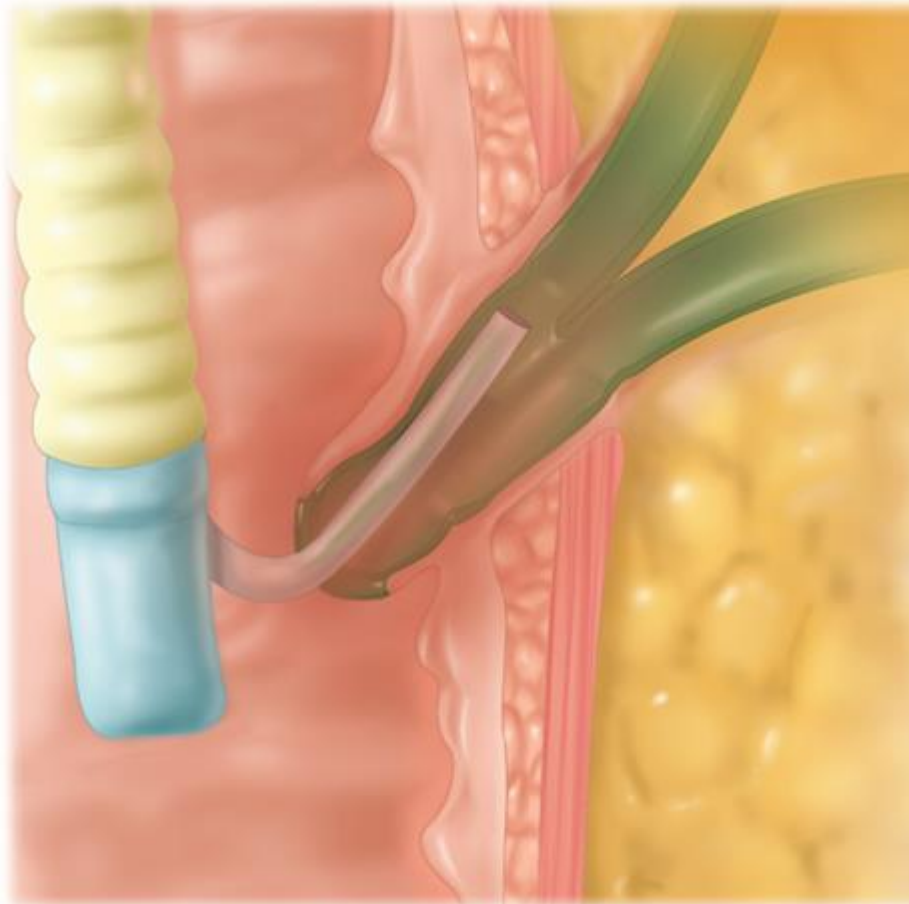


A

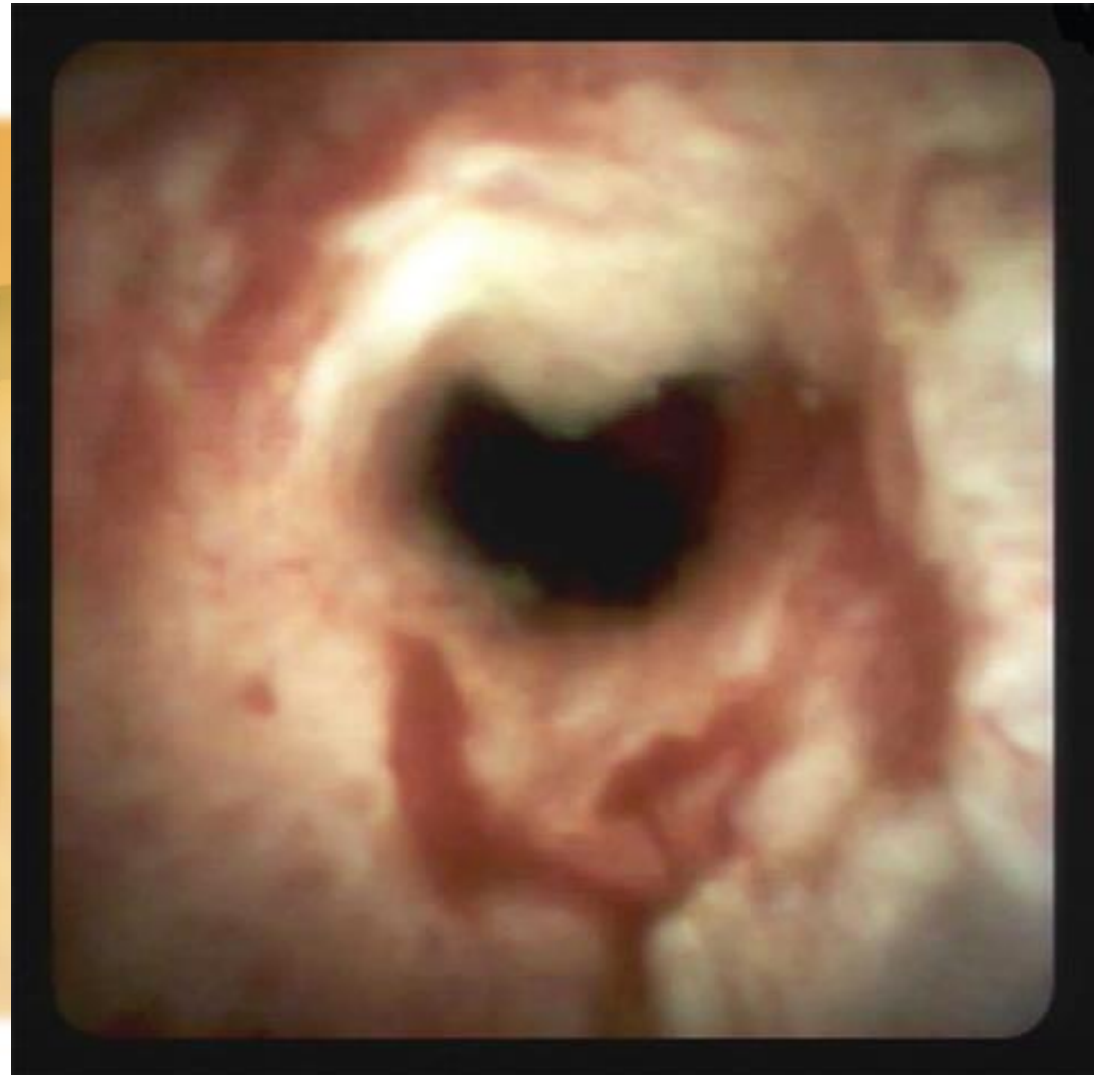


B

Choledocholithiasis



A



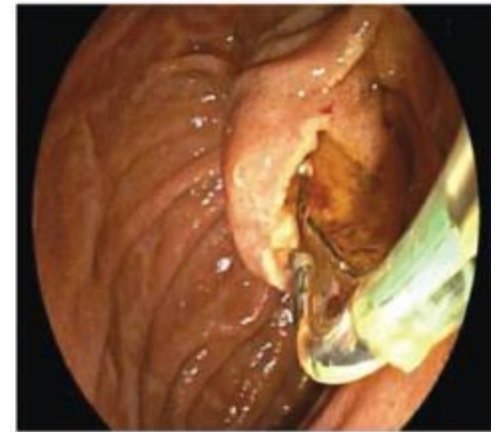
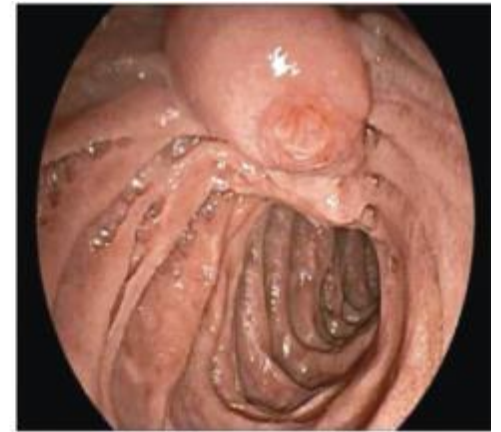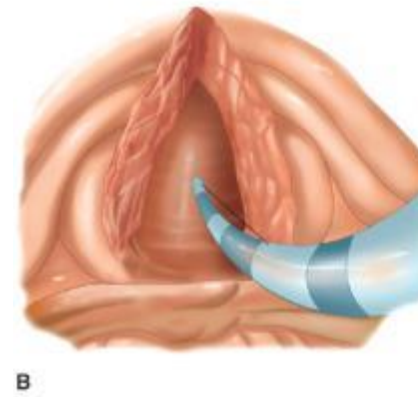
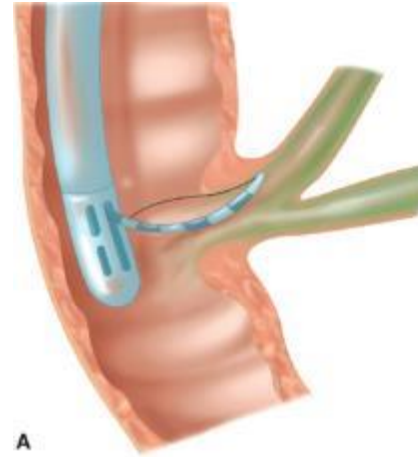
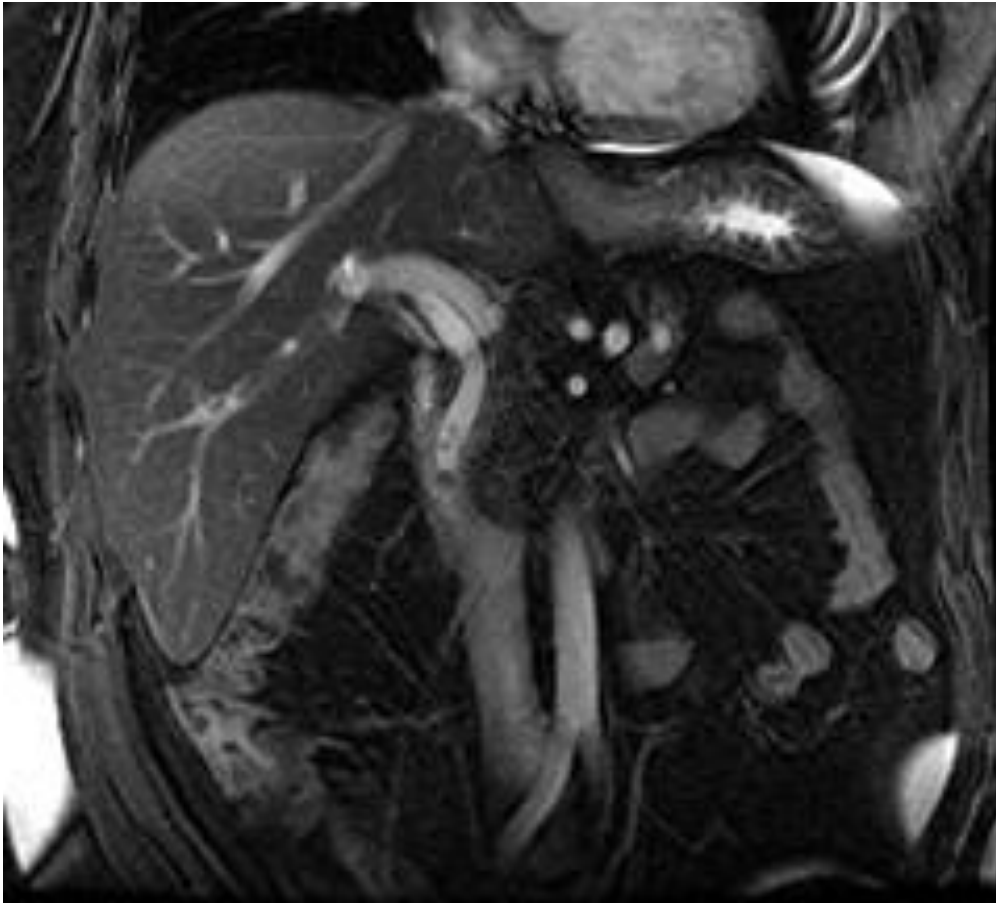
Cholangitis

- History/Exam: similar to choledocholithiasis with sepsis, septic shock
- Labs/Imaging: similar to choledocholithiasis with leukocytosis,
- Charcot's triad
- + Reynolds pentad

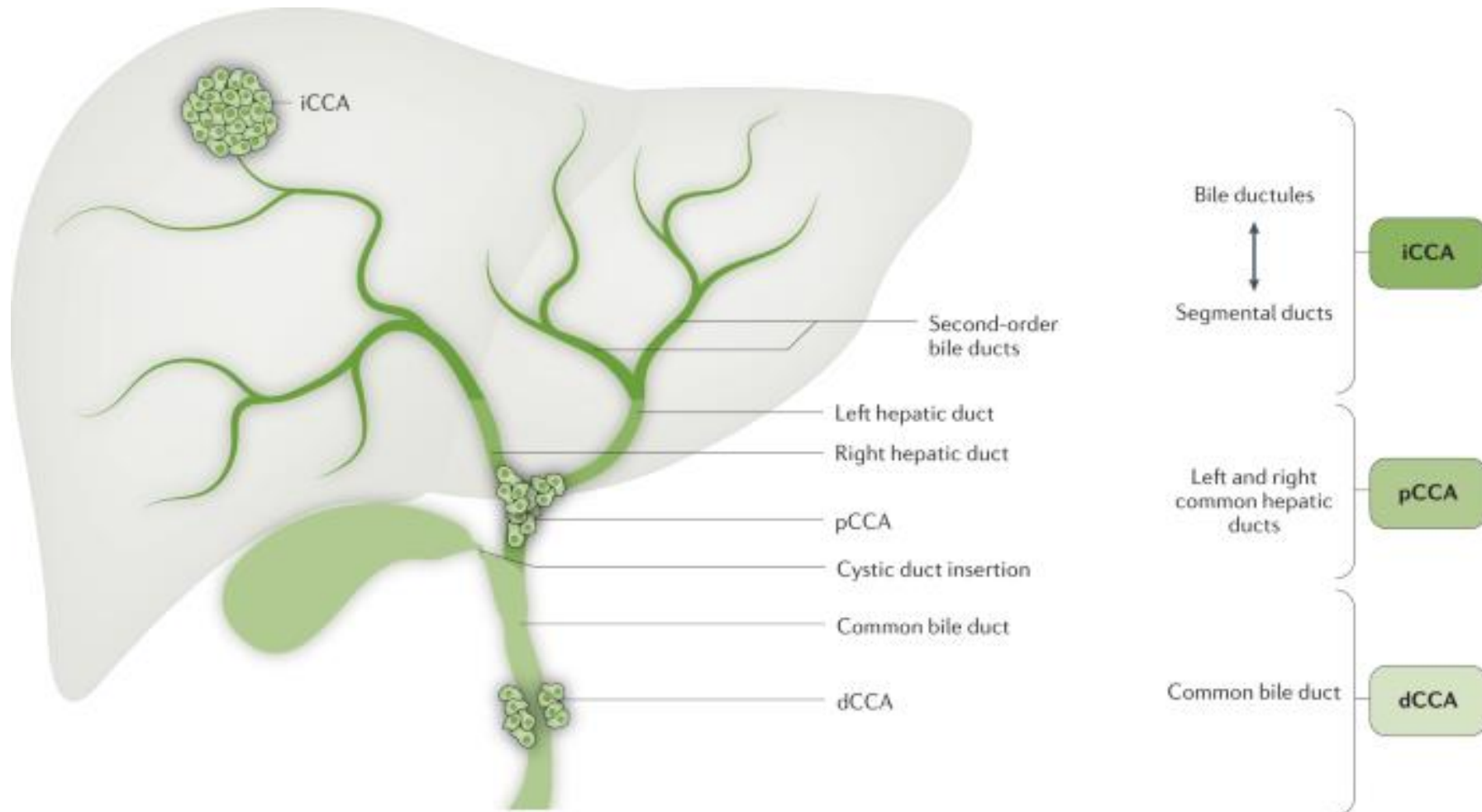
RUQ pain, fevers, jaundice

Triad, altered mental status, shock

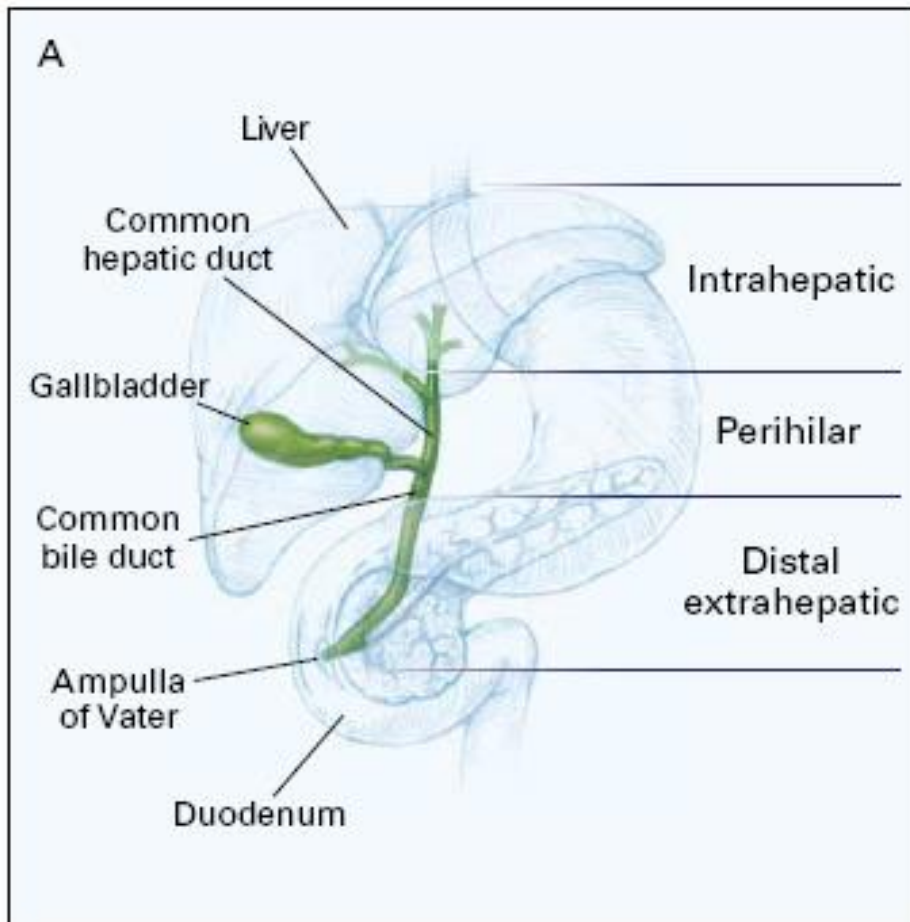
Cholangitis



Gallbladder and BD cancer



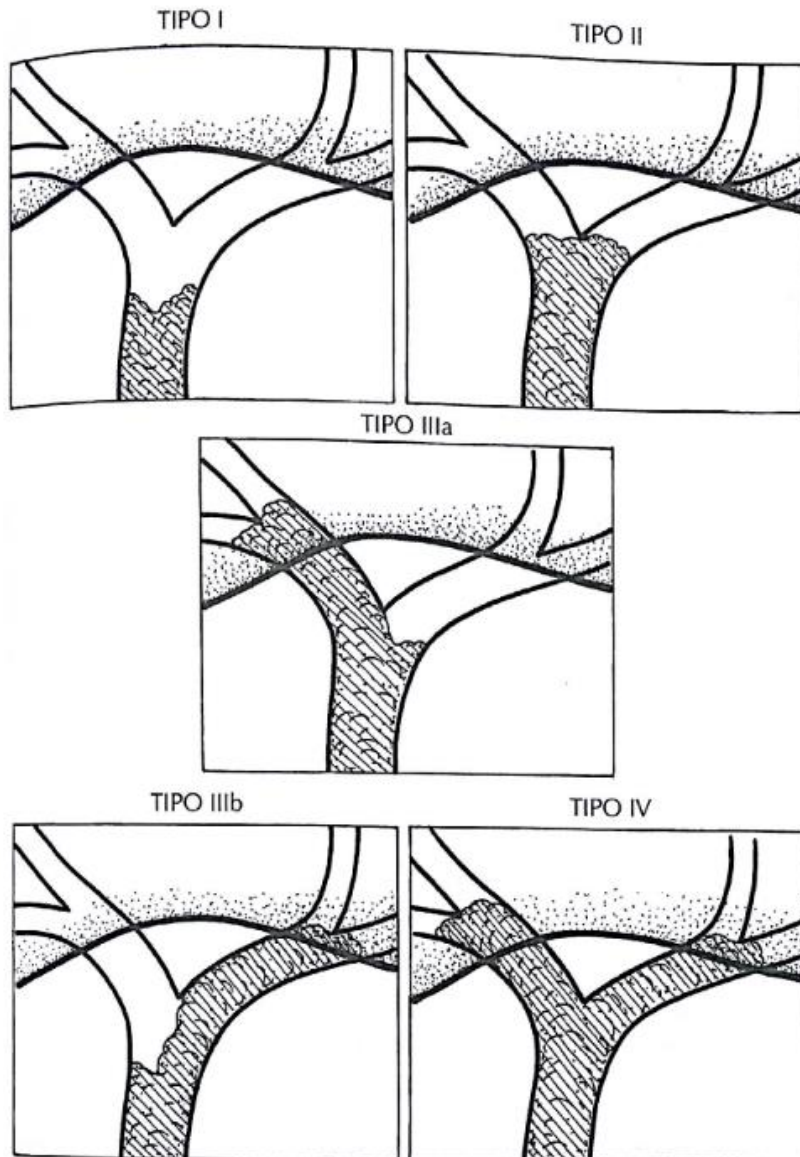
Gallbladder and BD cancer



Intraepatici	15%
Periilari (t. di Klatskin)	60%
Extraepatici	25%

Solo i tumori di Klatskin vengono sottoposti ad un'ulteriore classificazione.

Gallbladder and BD cancer



Classificazione dei tumori periilari sec. Bismuth:

Tipo 1: al di sotto del carrefour

Tipo 2: interessamento della confluenza ma senza coinvolgimento dell'epatico dx e sx

Tipo 3: interessamento dell'epatico comune e di un ramo biliare (dx o sx)

Tipo 4: Coinvolgimento dell'epatico dx e sx, o multifocale

Gallbladder and BD cancer

SINTOMI

Astenia, calo ponderale

K colecisti

- **Dolore in ipocondrio dx**

Negli stadi più precoci, e se associato a colelitiasi, il riscontro diagnostico è dopo esame istologico post colecistectomia

Colangioca.

- **Ittero sclerocutaneo**
- Urine ipercromiche
- Feci acoliche
- Prurito
- Precocità in relazione a sede
- Raramente dolore

Gallbladder and BD cancer

SEGNI

K colecisti

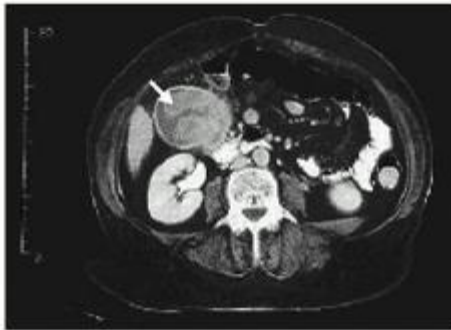- In stadi avanzati, **massa palpabile** in ipocondrio dx
- Non ittero (se assente infiltrazione del coledoco per contiguità)

Colangioca.

- **Ittero sclerocutaneo**
- Urine ipercromiche
- Feci acoliche
- Prurito
- Courvoiser-Terrier dipende dalla sede (sotto inserzione cistico)

Gallbladder and BD cancer

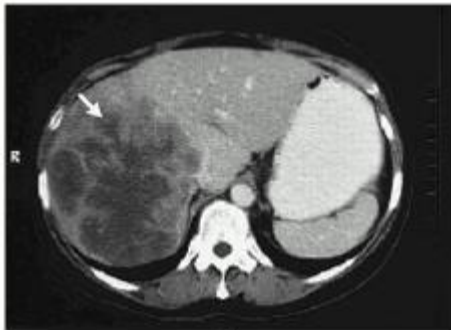DIAGNOSI: TC



A



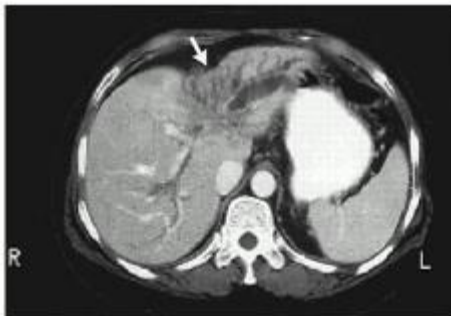K colecisti



B



Colangiocarcinoma
intraepatico



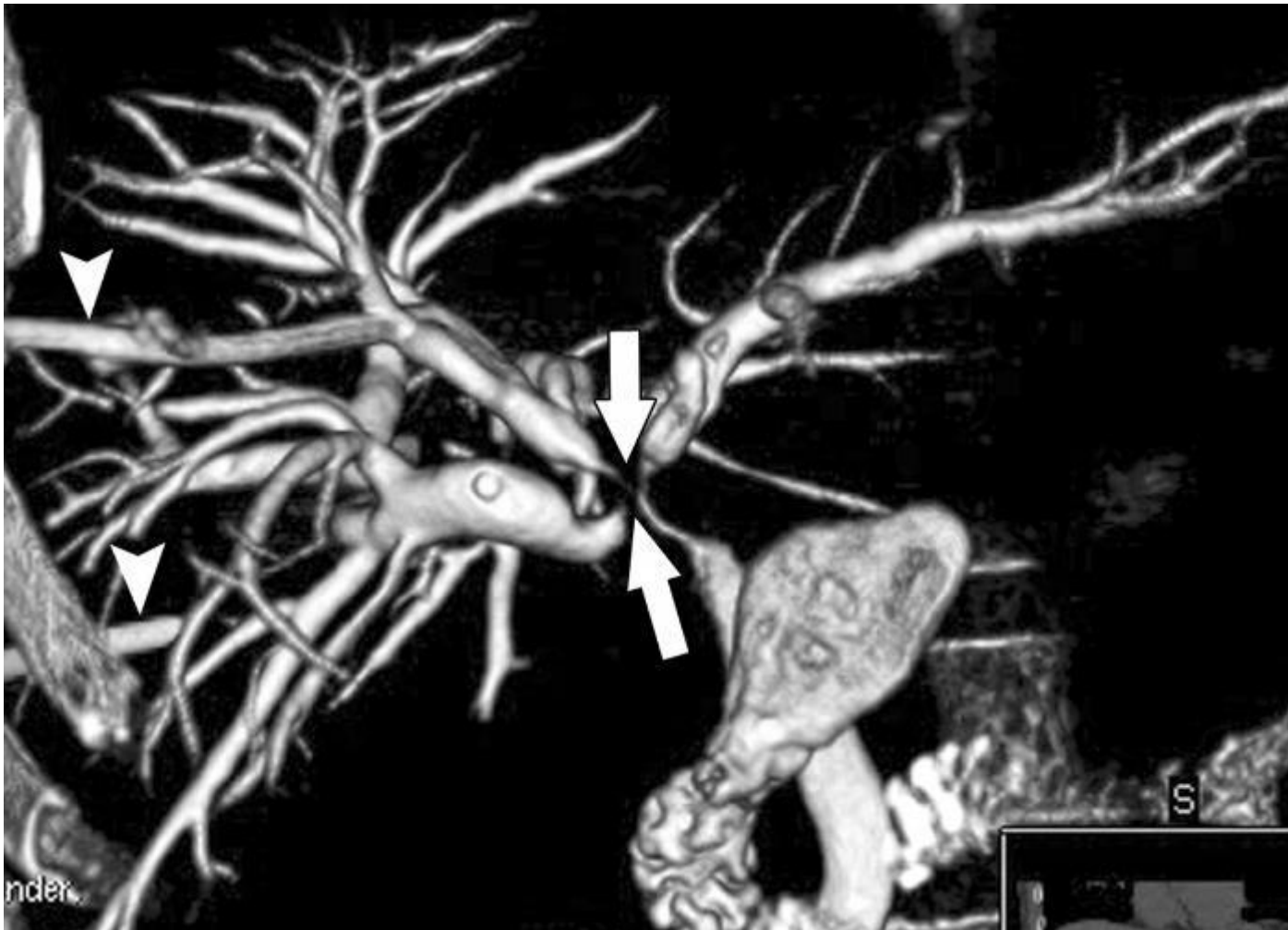C



Klatskin: dilatazione VBI in
entrambi gli emisistemi,
atrofia emisistema di sx da
probabile invasione portale

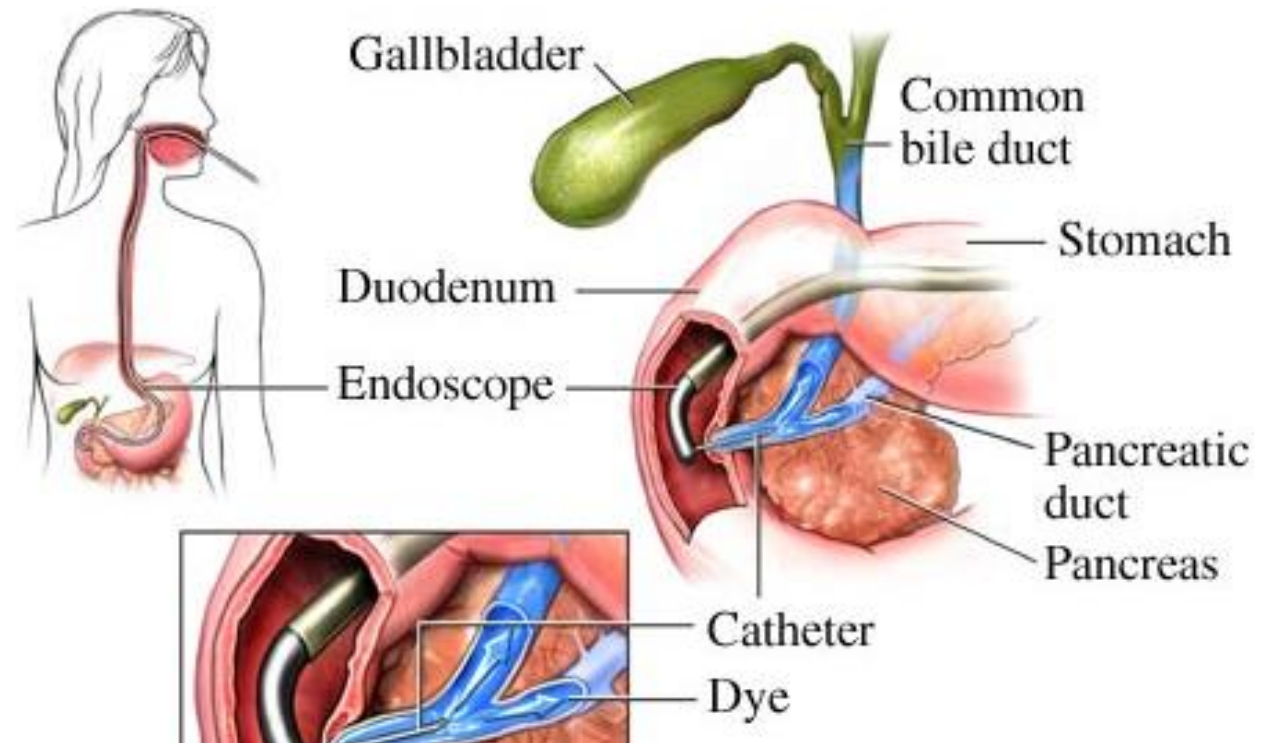
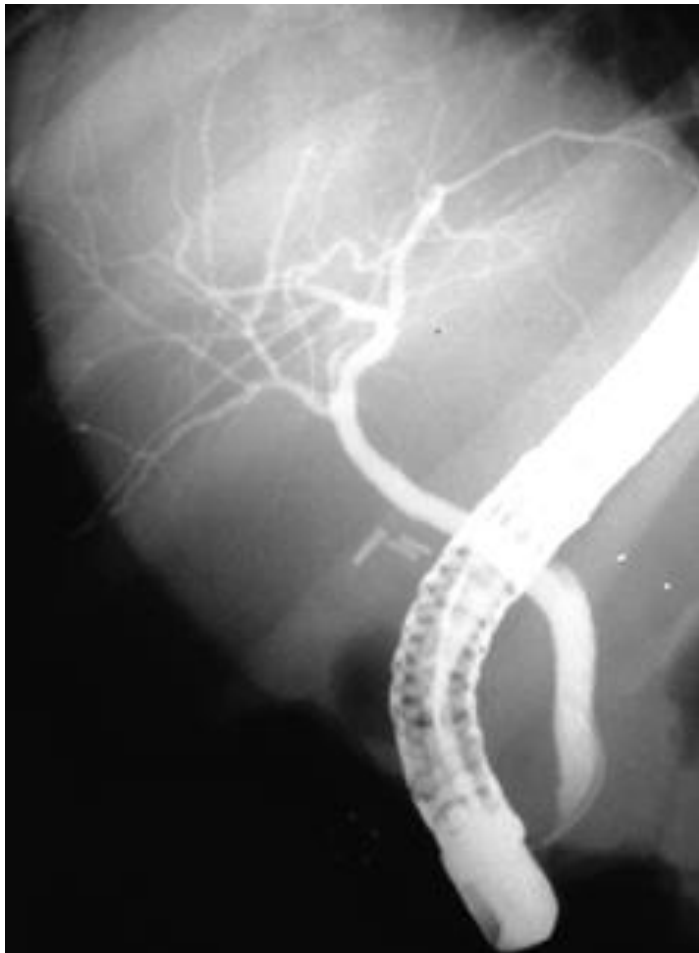Gallbladder and BD cancer

DIAGNOSI: COLANGIO-RM



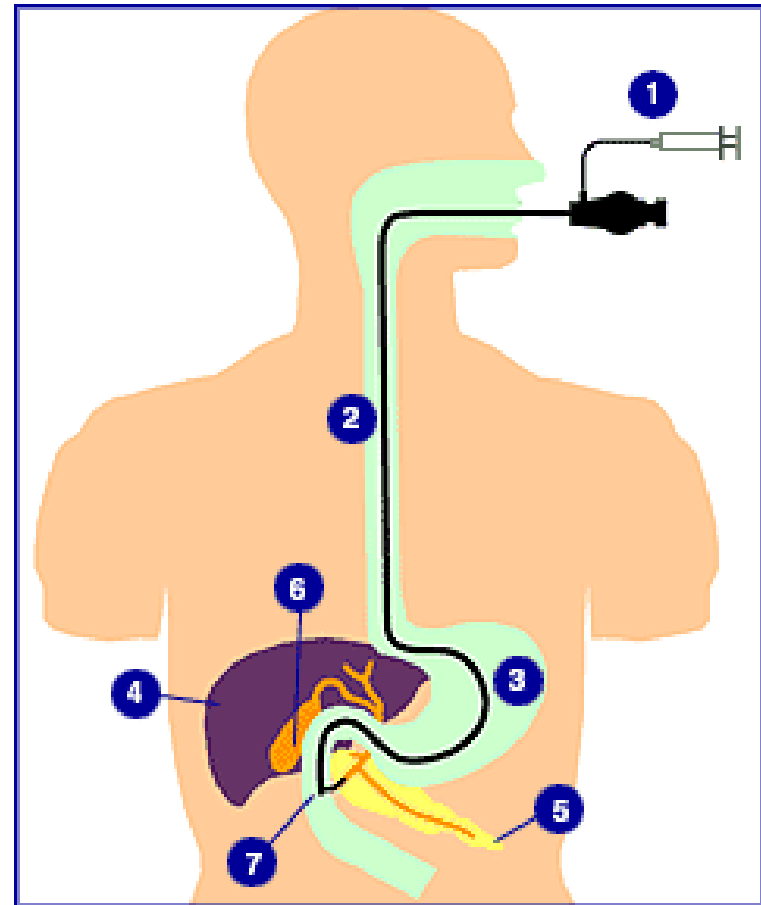
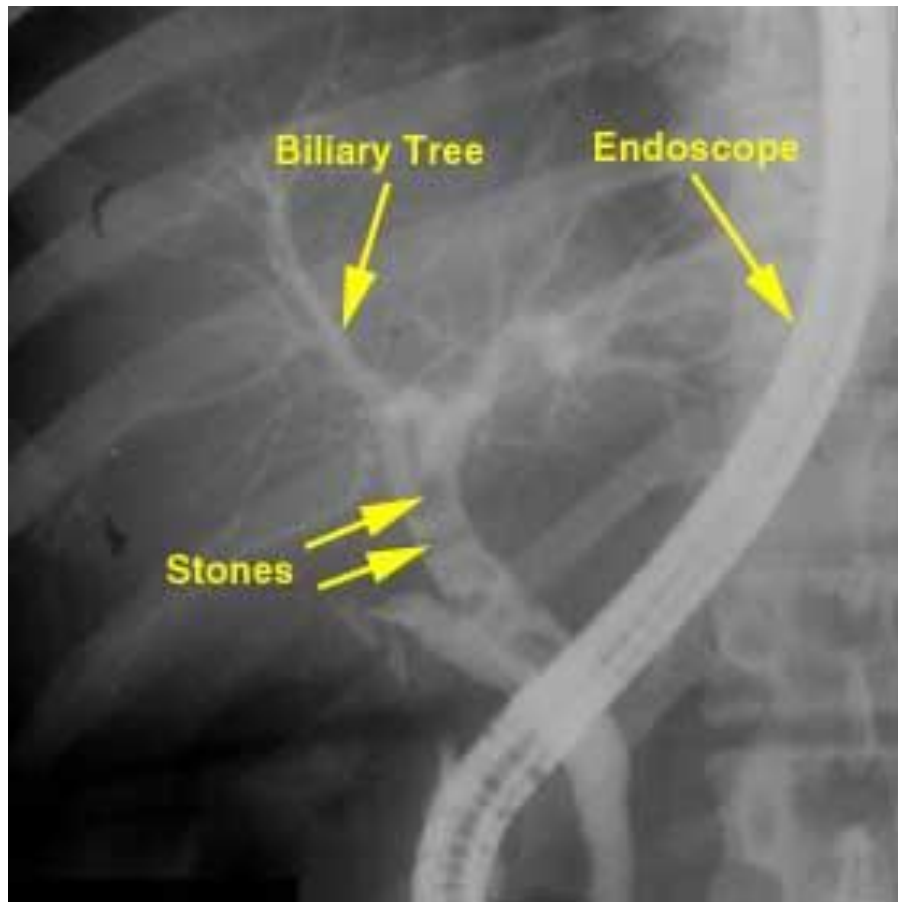
Gallbladder and BD cancer

DIAGNOSTICA INVASIVA: ERCP



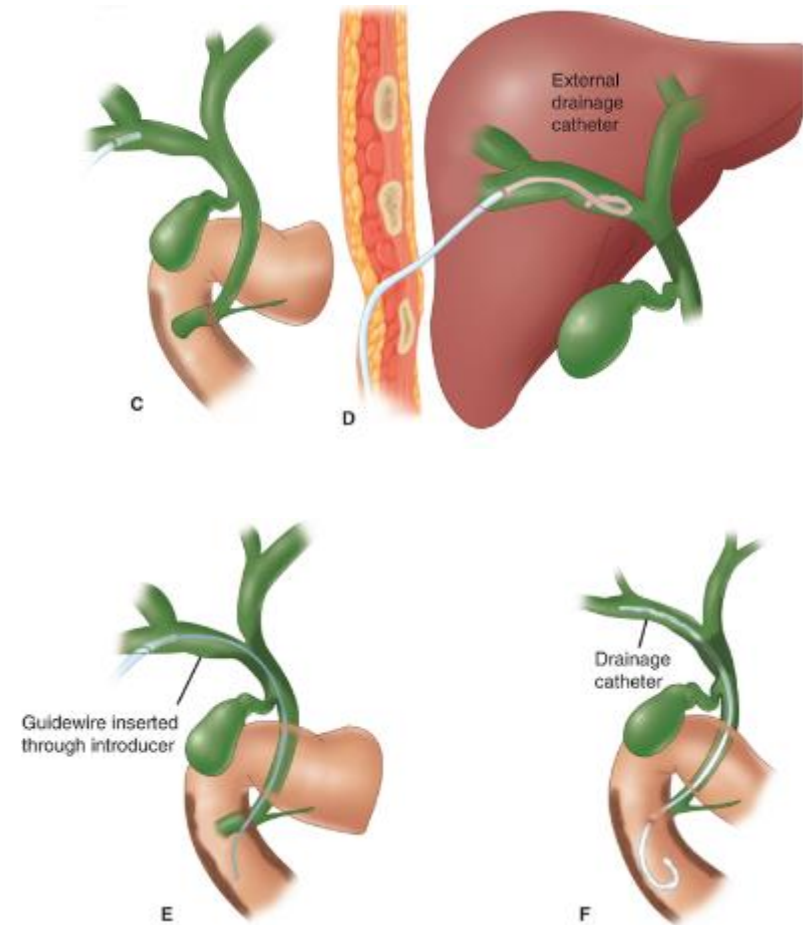
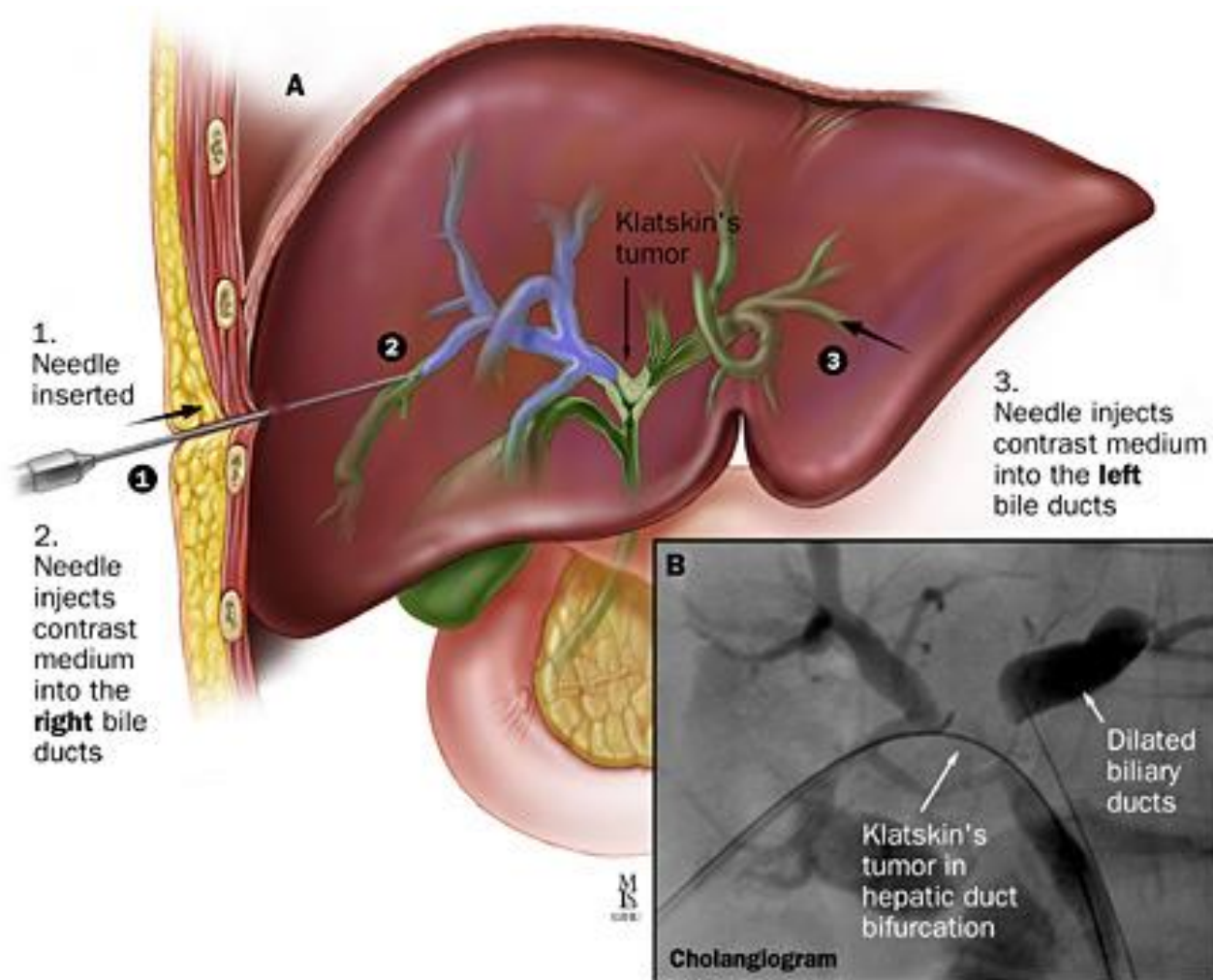
Gallbladder and BD cancer

DIAGNOSTICA INVASIVA: ERCP



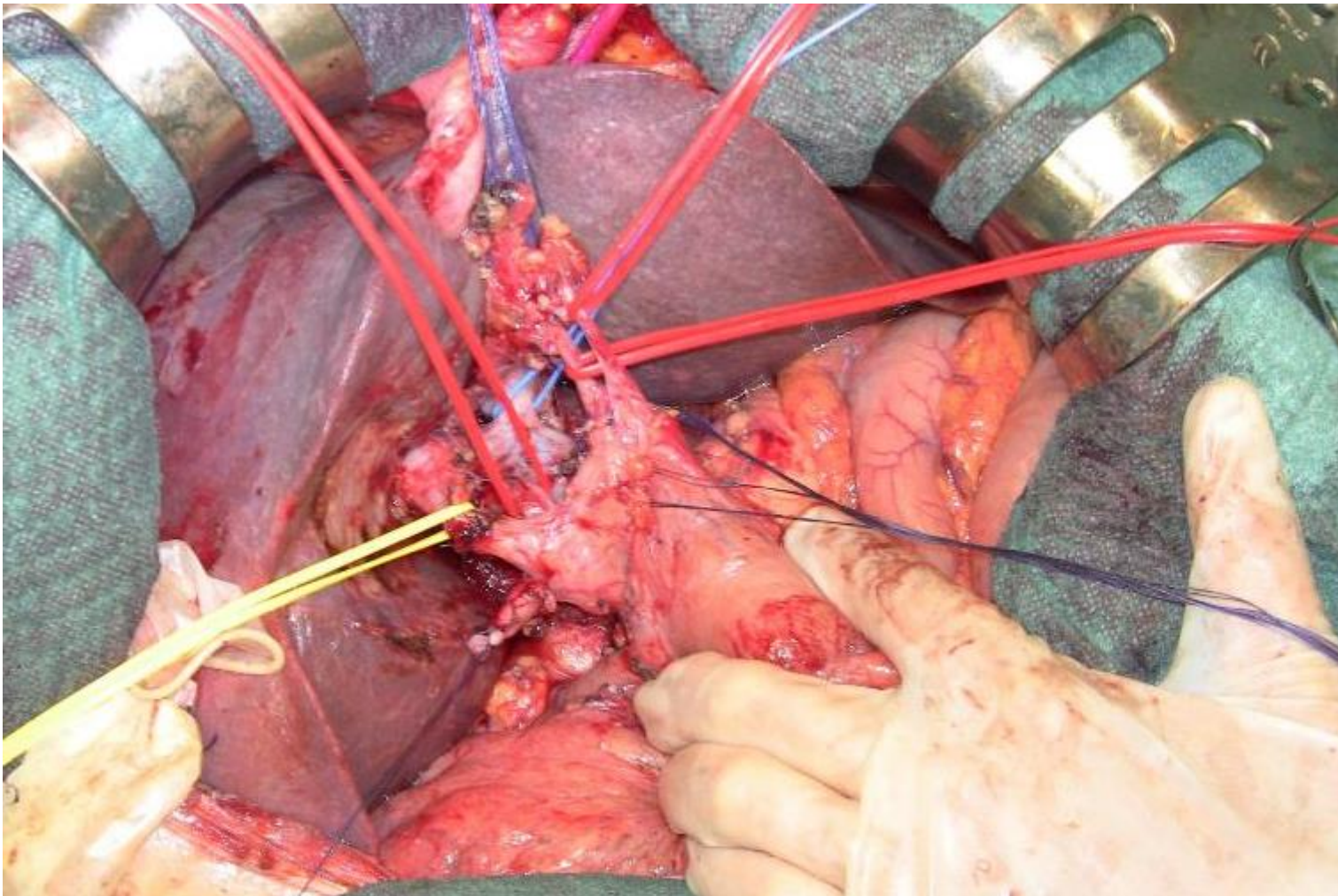
Gallbladder and BD cancer

DIAGNOSTICA INVASIVA: PTC / PTBD



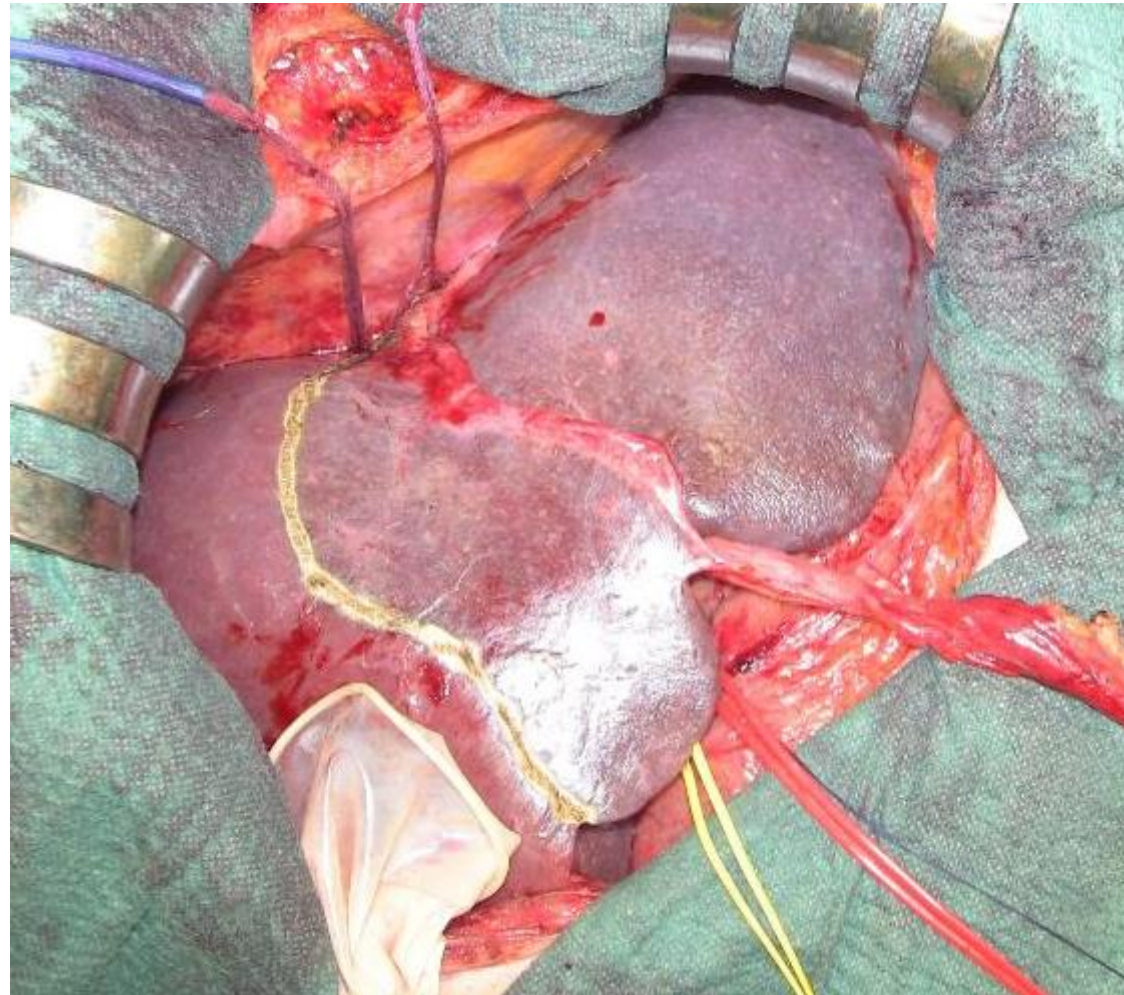
Gallbladder and BD cancer

Preparazione ilo epatico



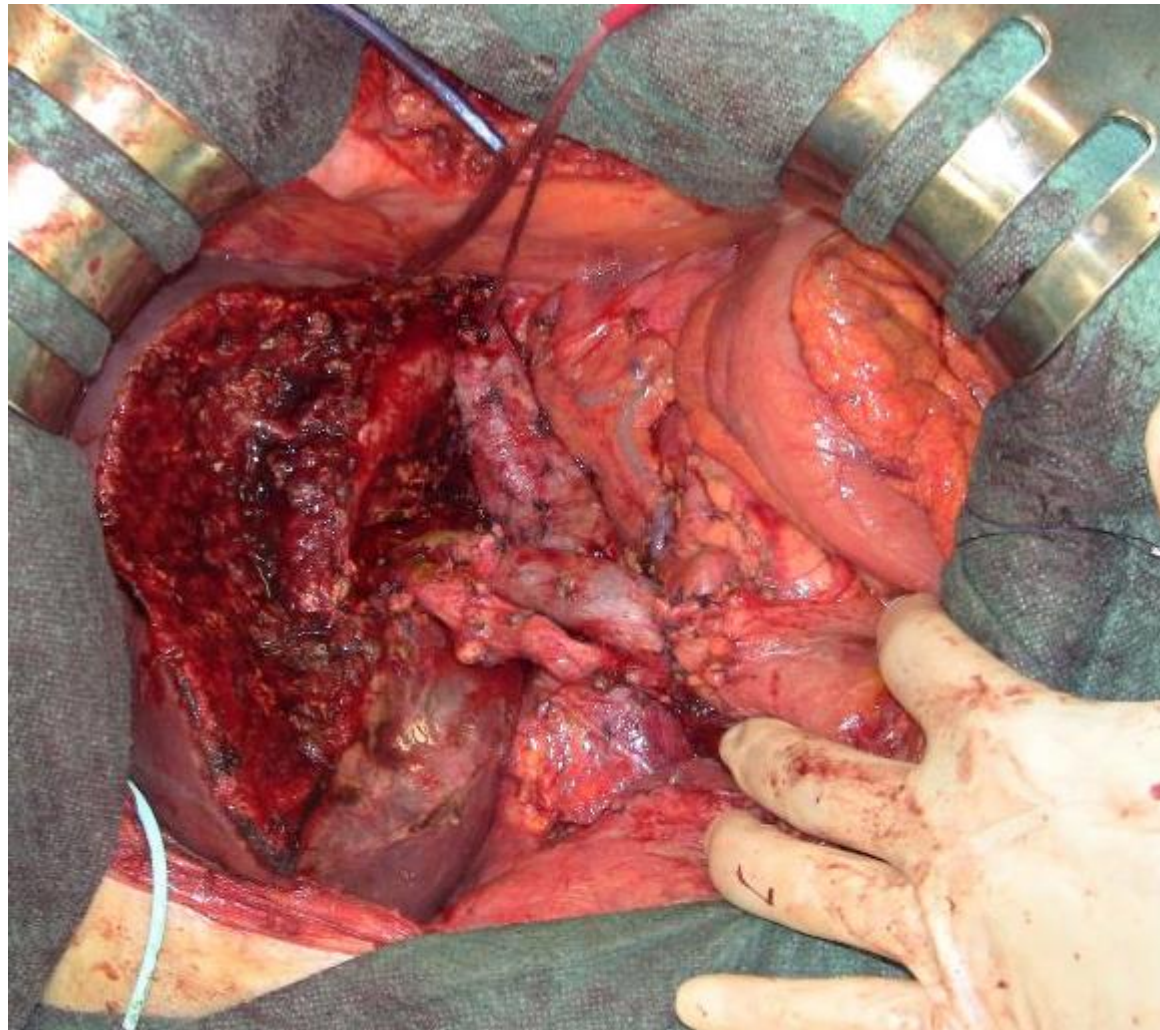
Gallbladder and BD cancer

Definizione area di resezione



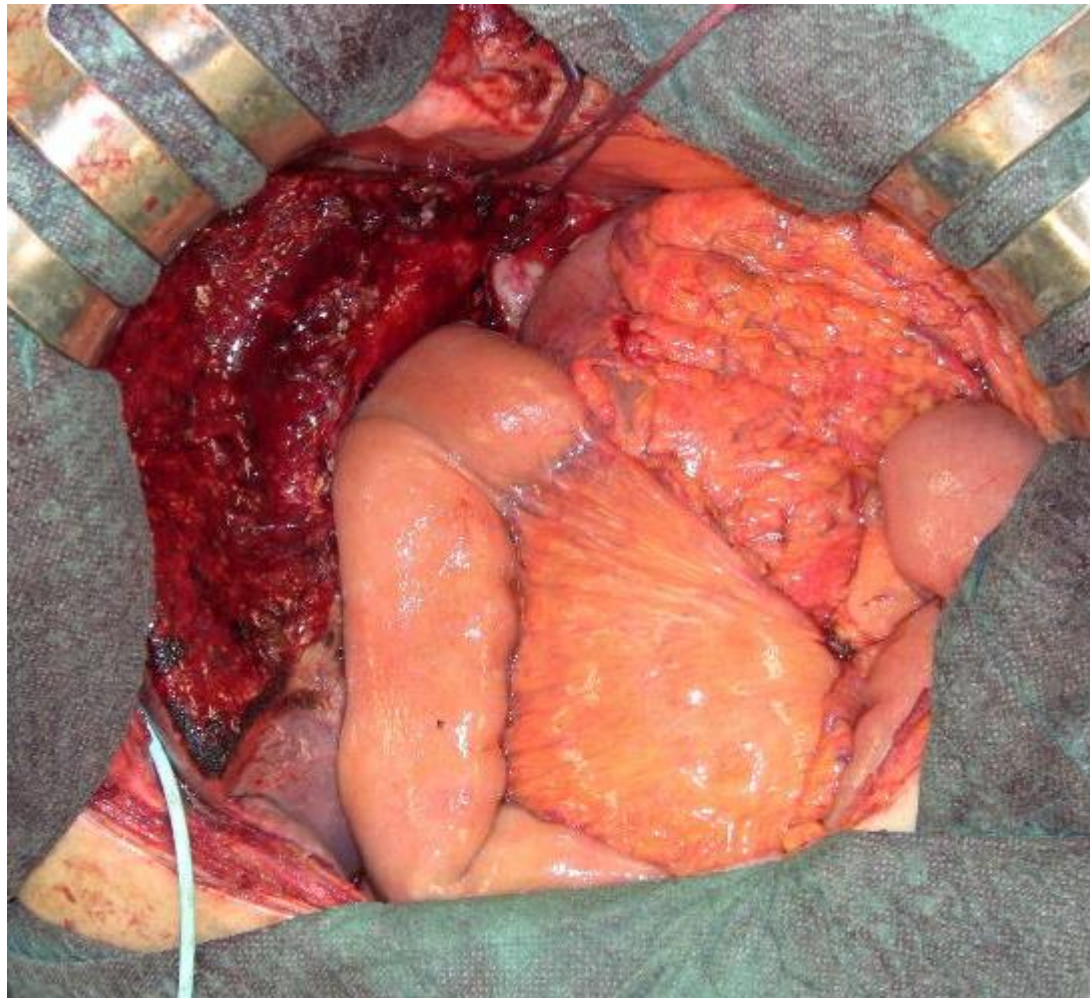
Gallbladder and BD cancer

Epatectomia sin + S1 con resezione della via biliare, linfadenectomia ilare, retro pancreatica e dell'arteria epatica



Gallbladder and BD cancer

Tri-dutto-digiunostomia su ansa ad y sec. Roux



Una paziente di 65 anni si presenta in Pronto Soccorso per dolore all'ipocondrio destro irradiato alla scapola destra. Alla palpazione si riscontra una evidente dolorabilità nello stesso ipocondrio. Ci si orienta per un quadro di colecistite acuta. All'ecografia si dimostra la presenza di un ispessimento delle pareti della colecisti che contiene numerosi calcoli. Si pone diagnosi di colecistite acuta. La paziente riferisce di aver sofferto di analoghi episodi negli ultimi 18 mesi. Qual è il trattamento di scelta?

- A. Terapia medica con antibiotici e antinfiammatori, in caso di recidiva eseguire CPRE
- B. Terapia medica con antibiotici e antinfiammatori
- C. Colecistostomia
- D. Colecistectomia



Una paziente di 65 anni si presenta in Pronto Soccorso per dolore all'ipocondrio destro irradiato alla scapola destra. Alla palpazione si riscontra una evidente dolorabilità nello stesso ipocondrio. Ci si orienta per un quadro di colecistite acuta. All'ecografia si dimostra la presenza di un ispessimento delle pareti della colecisti che contiene numerosi calcoli. Si pone diagnosi di colecistite acuta. La paziente riferisce di aver sofferto di analoghi episodi negli ultimi 18 mesi. Qual è il trattamento di scelta?

- A. Terapia medica con antibiotici e antinfiammatori, in caso di recidiva eseguire CPRE
- B. Terapia medica con antibiotici e antinfiammatori
- C. Colecistostomia
- D. Colecistectomia**



Durante un'ecografia epatica effettuata per altri motivi in una donna di 58 anni, viene evidenziato un voluminoso calcolo singolo nella colecisti. La donna non ha disturbi riferibili alla patologia. Quale terapia deve essere consigliata alla paziente?

- A. Litotriassia extracorporea
- B. Intervento chirurgico di asportazione del calcolo, ma non della colecisti
- C. Intervento chirurgico di colecistectomia in elezione
- D. Nessuna terapia
- E. Intervento chirurgico di colecistectomia in urgenza

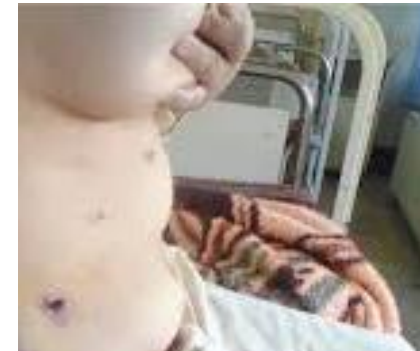

Durante un'ecografia epatica effettuata per altri motivi in una donna di 58 anni, viene evidenziato un voluminoso calcolo singolo nella colecisti. La donna non ha disturbi riferibili alla patologia. Quale terapia deve essere consigliata alla paziente?

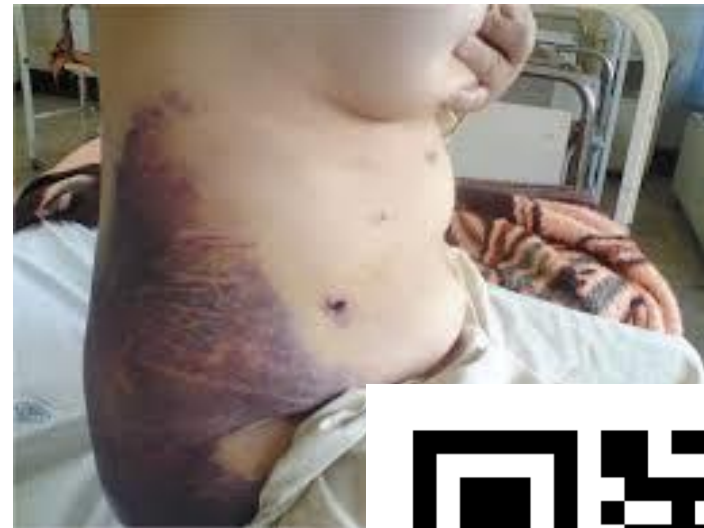- A. Litotriassia extracorporea
- B. Intervento chirurgico di asportazione del calcolo, ma non della colecisti
- C. Intervento chirurgico di colecistectomia in elezione
- D. Nessuna terapia**
- E. Intervento chirurgico di colecistectomia in urgenza



Un paziente sottoposto a colecistectomia laparoscopica presenta in 2' GPO arrossamento della cute del trocar in fianco destro. PV nella norma, drenaggio silente, esami ematici nella norma. Cosa faresti?



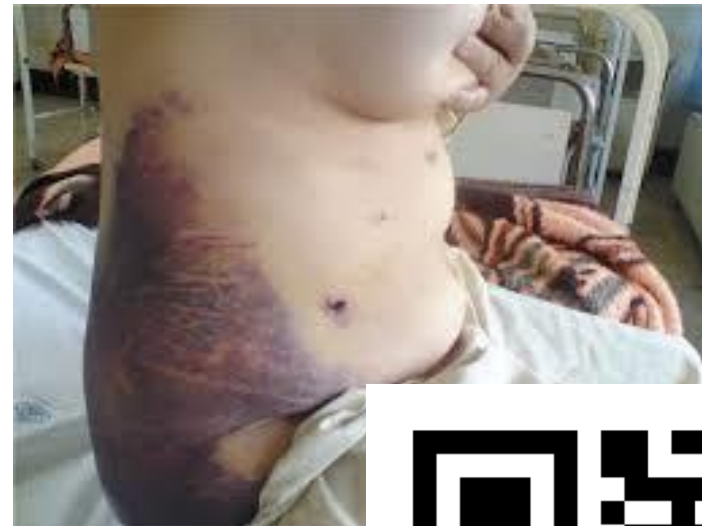Un paziente sottoposto a colecistectomia laparoscopica presenta in 2' GPO arrossamento della cute del trocar in fianco destro. PV nella norma, drenaggio silente, esami ematici nella norma. Esplorando meglio il pazienti noti questo ematoma. Cosa faresti?



- A. Osservazione
- B. TC addome urgente
- C. RMN addome urgente
- D. Drenaggio addominale
- E. Intervento chirurgico di drenaggio ematoma



Un paziente sottoposto a colecistectomia laparoscopica presenta in 2' GPO arrossamento della cute del trocar in fianco destro. PV nella norma, drenaggio silente, esami ematici nella norma. Esplorando meglio il pazienti noti questo ematoma. Cosa faresti?



- A. Osservazione**
- B. TC addome urgente
- C. RMN addome urgente
- D. Drenaggio addominale
- E. Intervento chirurgico di drenaggio ematoma



Un paziente sottoposto a colecistectomia laparoscopica si reca in ambulatorio una settimana dopo l'intervento chirurgico. Ferite in perfetto stato, PV nella norma, drenaggio rimosso, esami ematici con PCR 20. Cosa faresti?

- A. Osservazione e visita di controllo tra 1 settimana
- B. TC addome urgente
- C. RMN addome urgente
- D. Drenaggio addominale
- E. Intervento chirurgico



Un paziente sottoposto a colecistectomia laparoscopica si reca in ambulatorio una settimana dopo l'intervento chirurgico. Ferite in perfetto stato, PV nella norma, drenaggio rimosso, esami ematici con PCR 20. Cosa faresti?

- A. Osservazione e visita di controllo tra 1 settimana
- B. TC addome urgente**
- C. RMN addome urgente
- D. Drenaggio addominale
- E. Intervento chirurgico



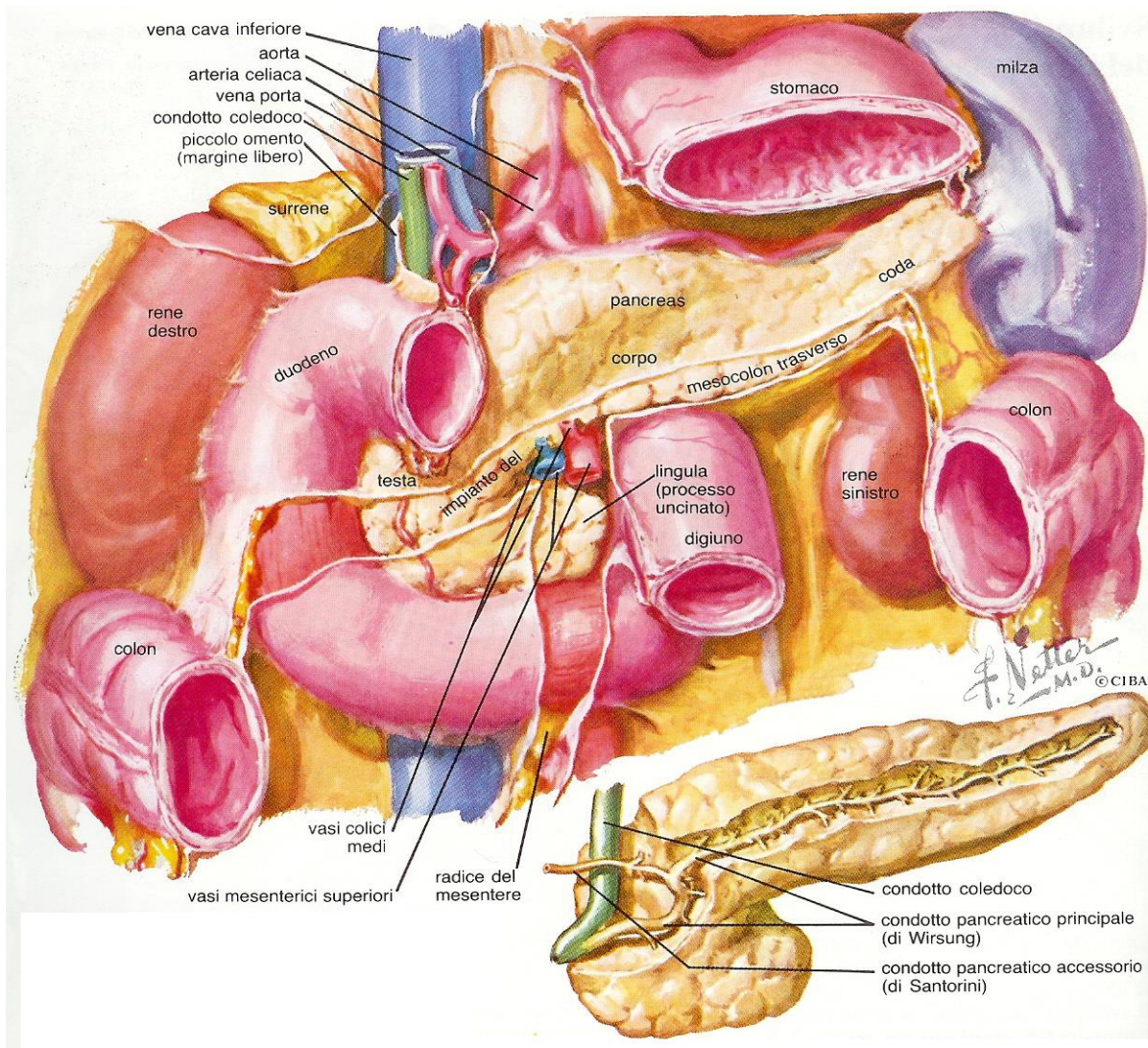


Questions ?

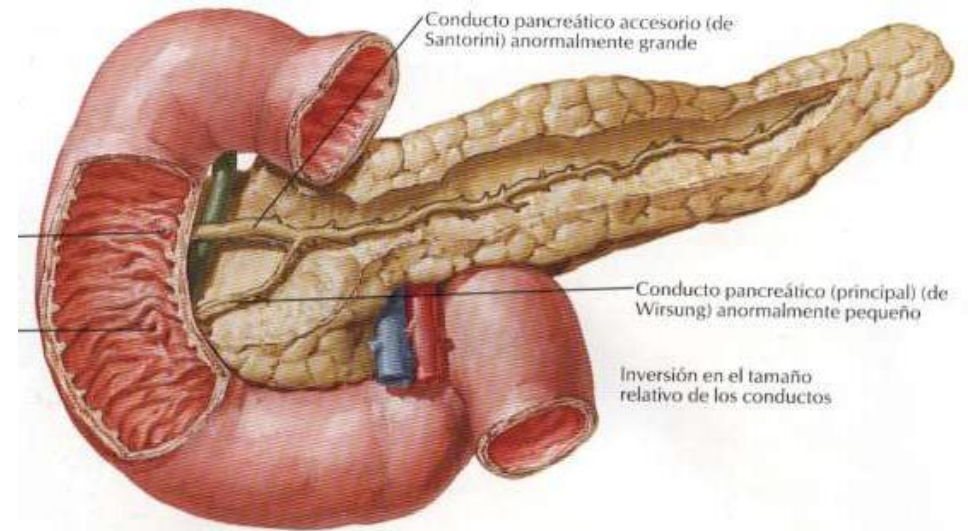
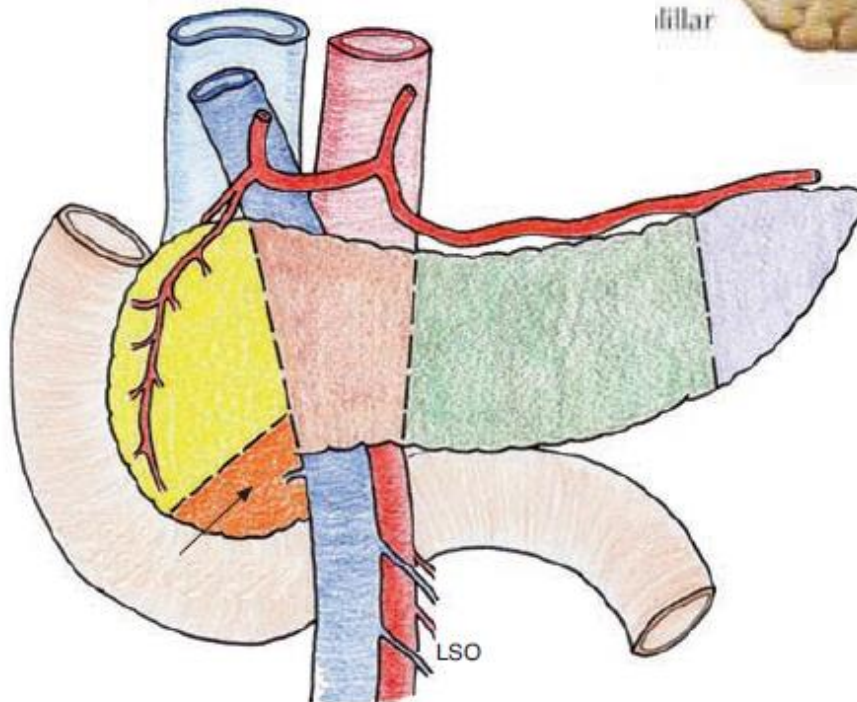
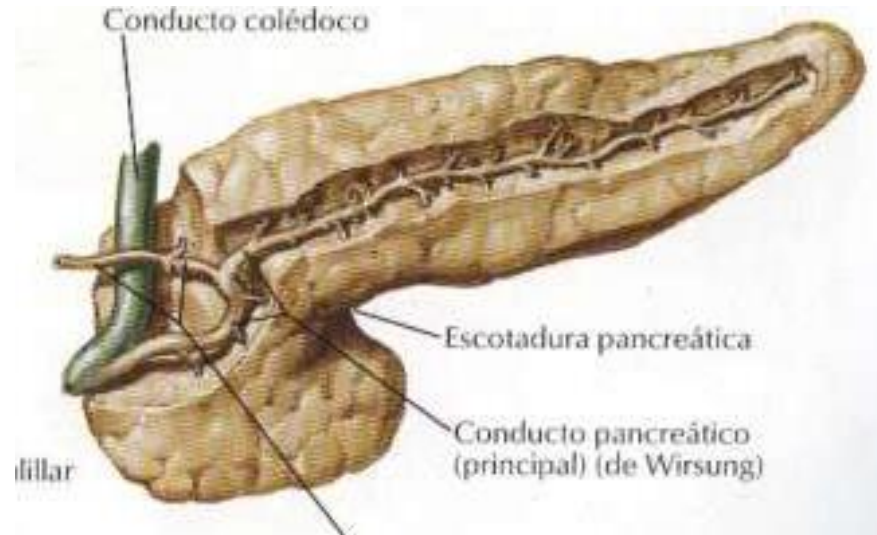
Indice

- Colecisti e vie biliari
 - Calcolosi della colecisti
 - Adenocarcinoma della colecisti e delle vie biliari
- Pancreas
 - Pancreatite acuta
 - Lesioni cistiche
 - Adenocarcinoma del pancreas
- Fegato
 - Cirrosi epatica
 - Lesioni benigne del fegato
 - Lesioni maligne del fegato
- Trapianto di fegato e ...

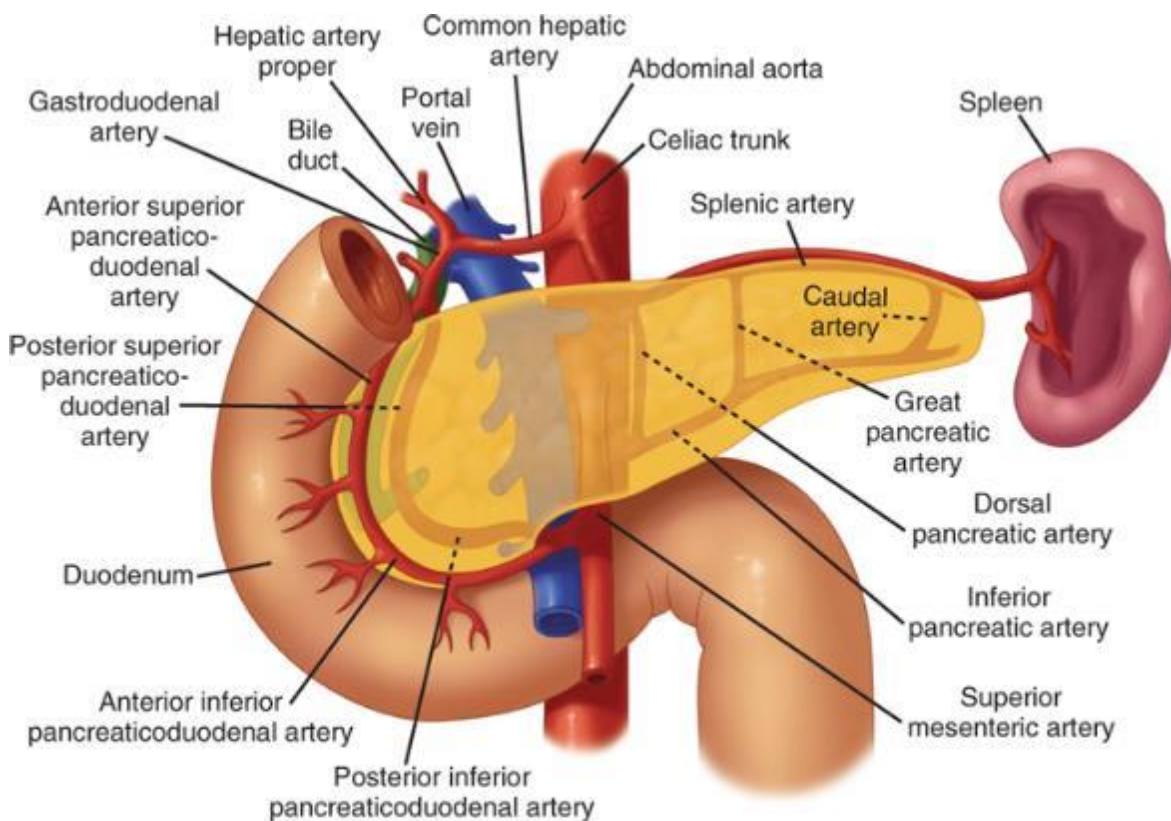
Anatomia



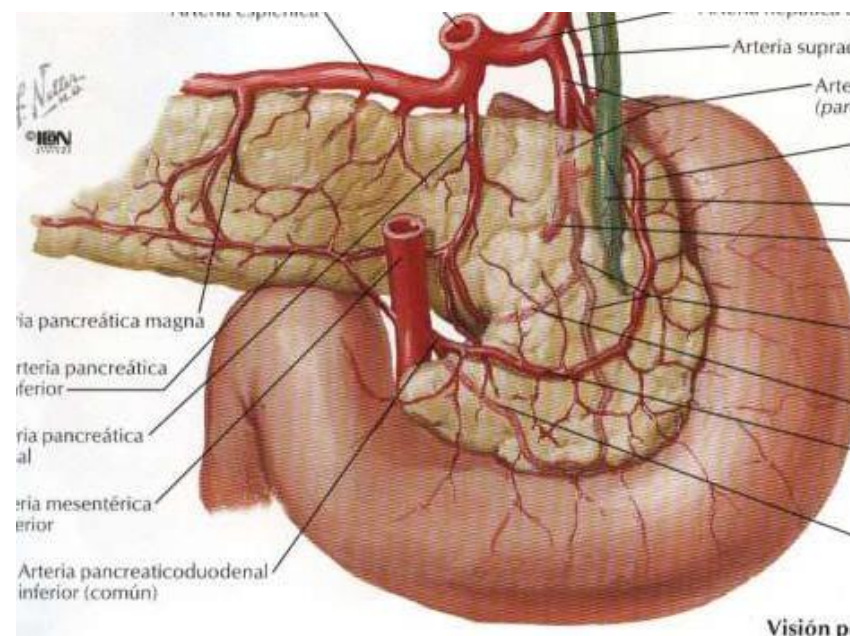
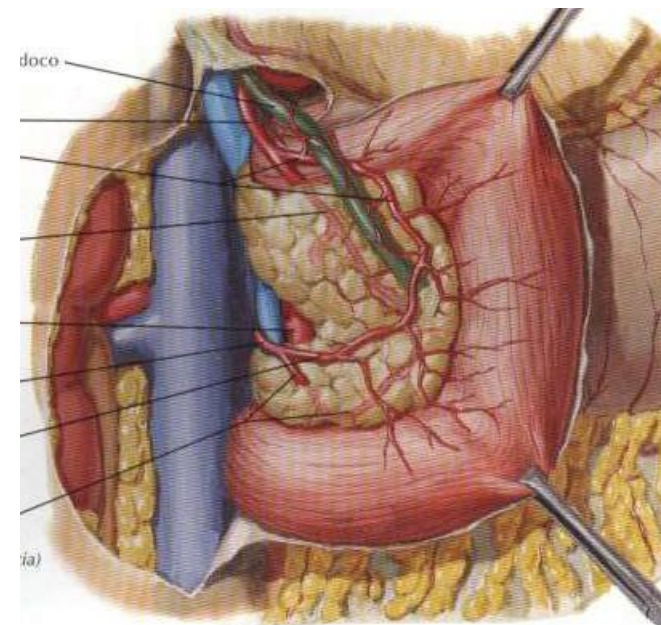
Anatomia



Anatomia

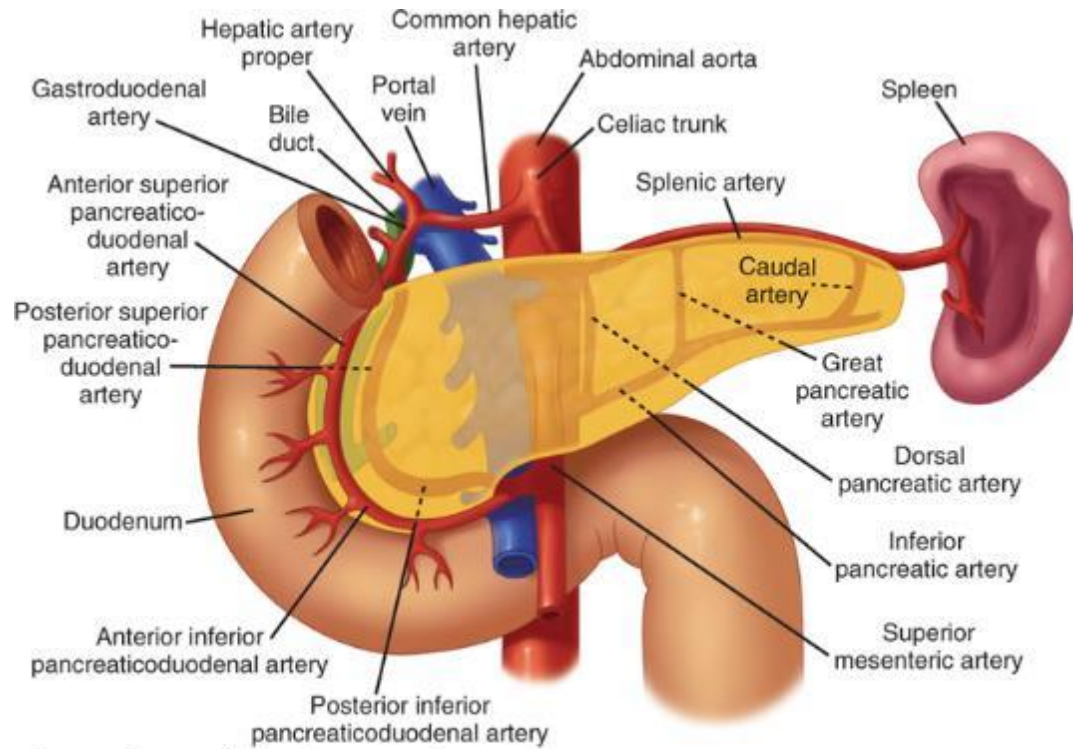


Source: F.C. Brunicaudi, D.K. Andersen, T.R. Billiar, D.L. Dunn, L.S. Kao, J.G. Hunter, J.B. Matthews, R.E. Pollock: Schwartz's Principles of Surgery, 11e Copyright © McGraw-Hill Education. All rights reserved.

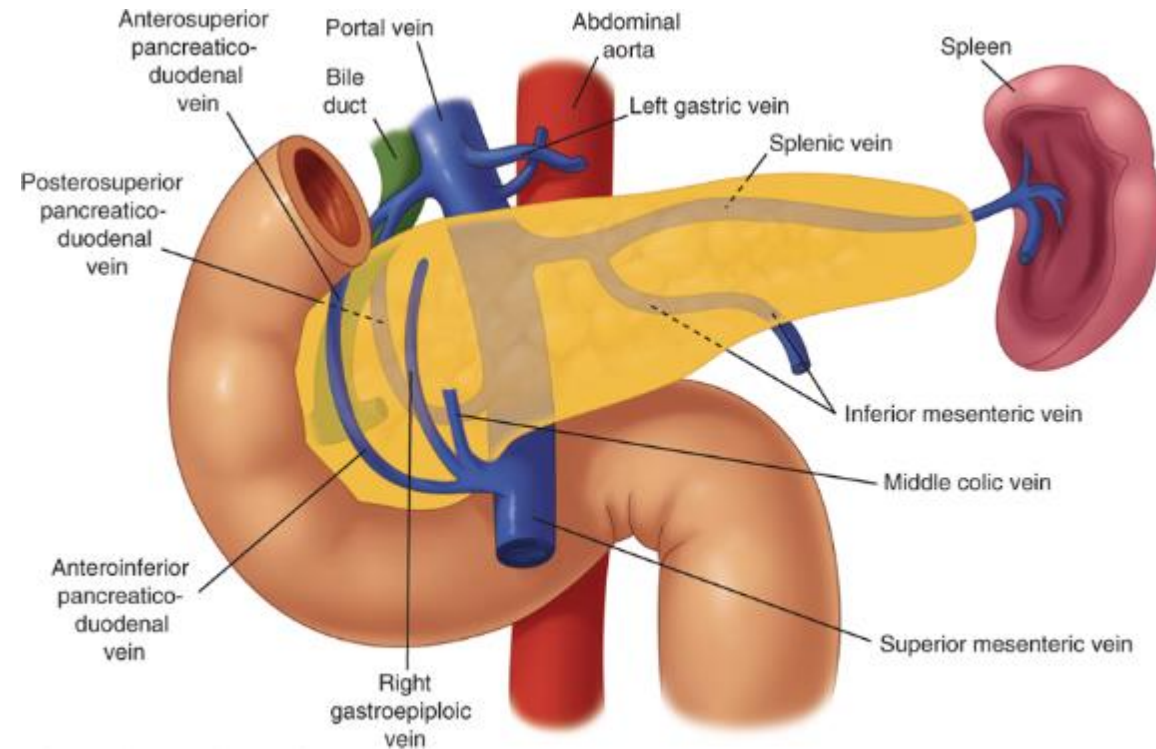


Visión pc

Anatomia

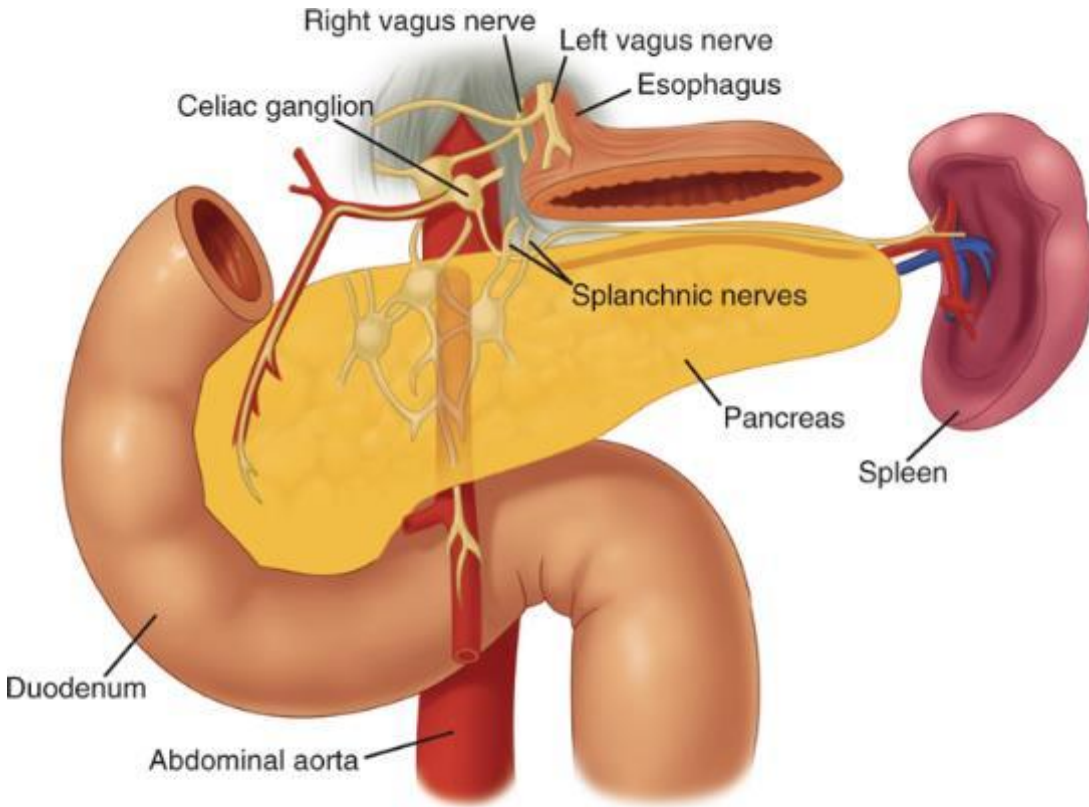


Source: F.C. Brunicaudi, D.K. Andersen, T.R. Billiar, D.L. Dunn, L.S. Kao, J.G. Hunter, J.B. Matthews, R.E. Pollock: Schwartz's Principles of Surgery, 11e Copyright © McGraw-Hill Education. All rights reserved.

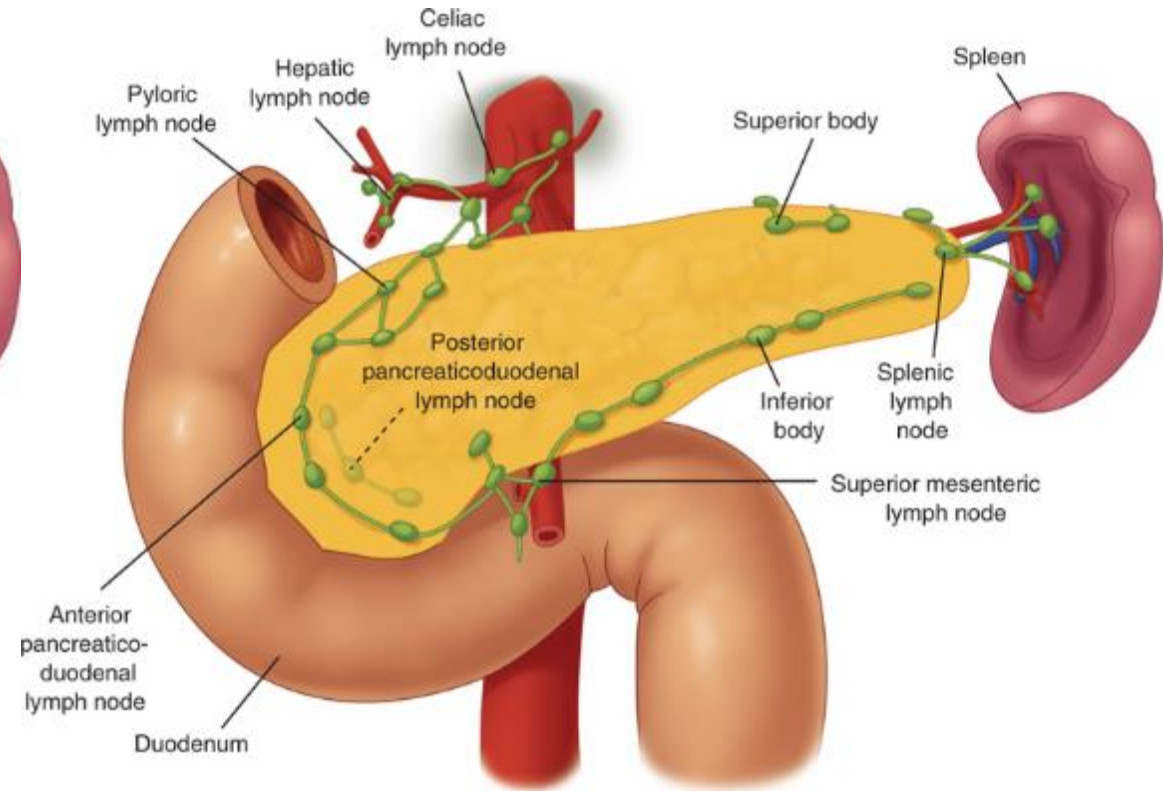


Source: F.C. Brunicaudi, D.K. Andersen, T.R. Billiar, D.L. Dunn, L.S. Kao, J.G. Hunter, J.B. Matthews, R.E. Pollock: Schwartz's Principles of Surgery, 11e Copyright © McGraw-Hill Education. All rights reserved.

Anatomia

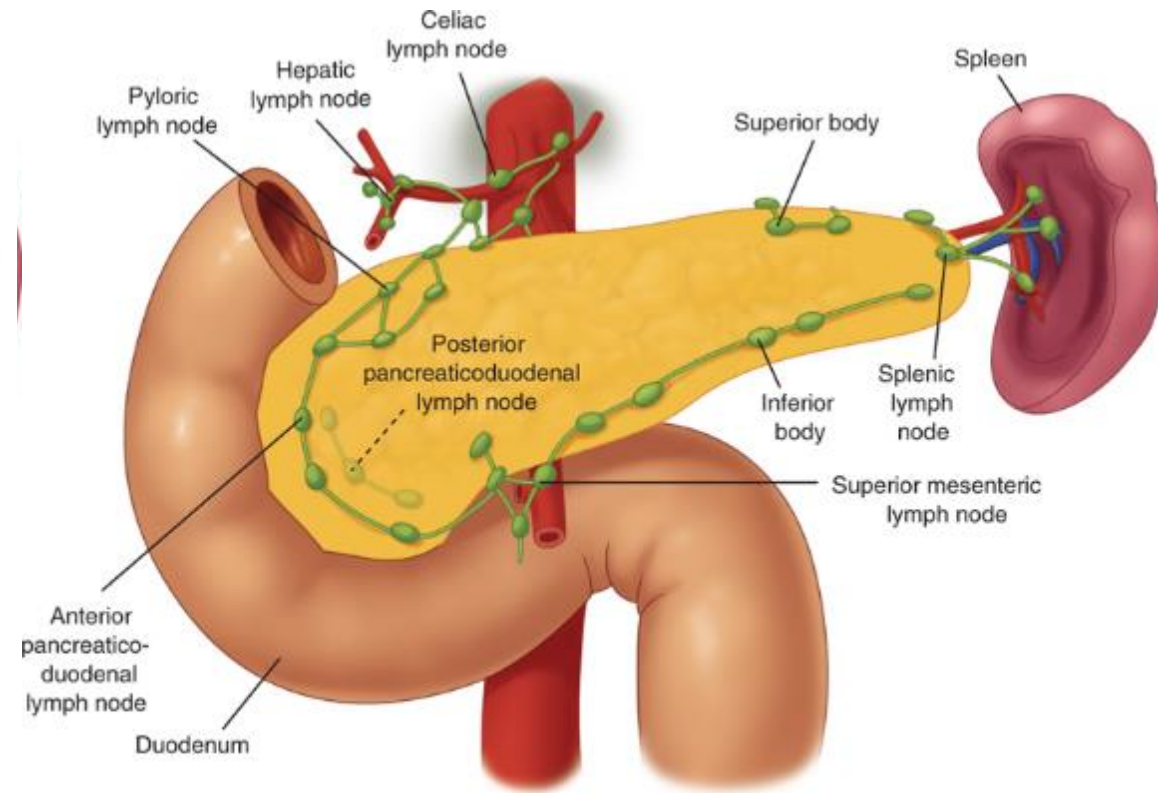
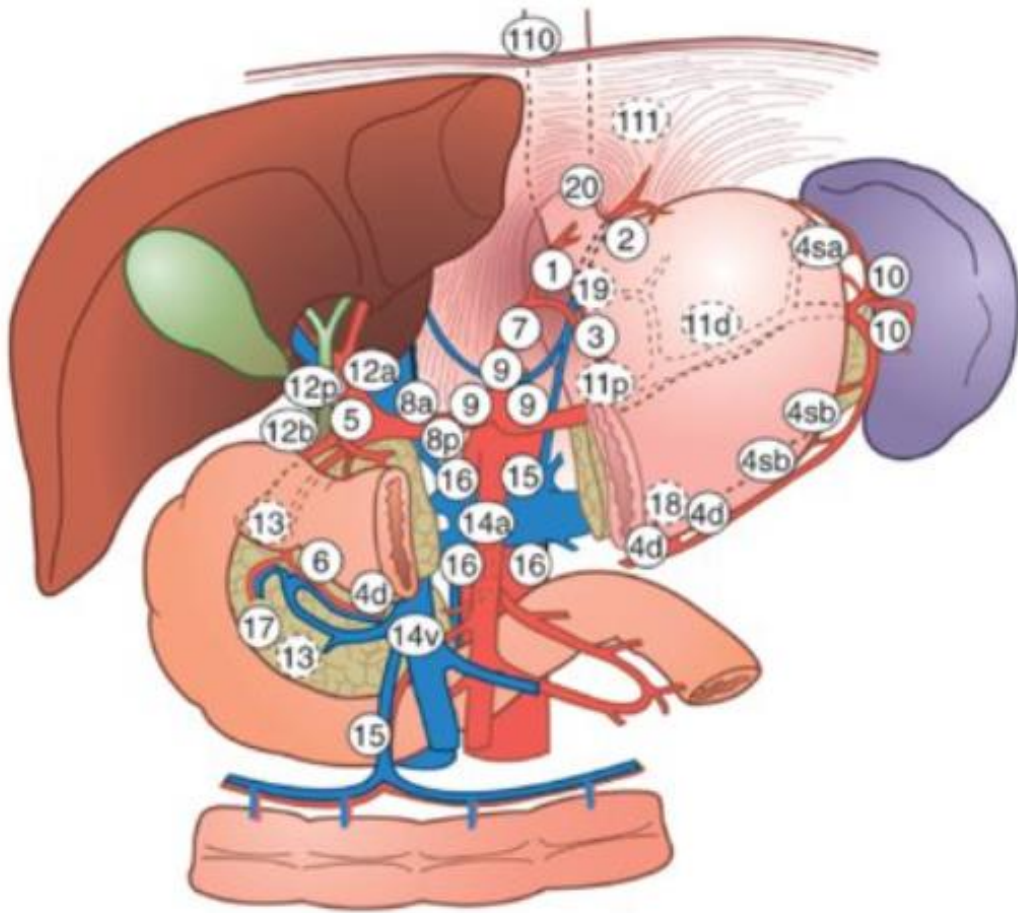


Source: F.C. Brunicaudi, D.K. Andersen, T.R. Billiar, D.L. Dunn, L.S. Kao, J.G. Hunter, J.B. Matthews, R.E. Pollock: Schwartz's Principles of Surgery, 11e Copyright © McGraw-Hill Education. All rights reserved.



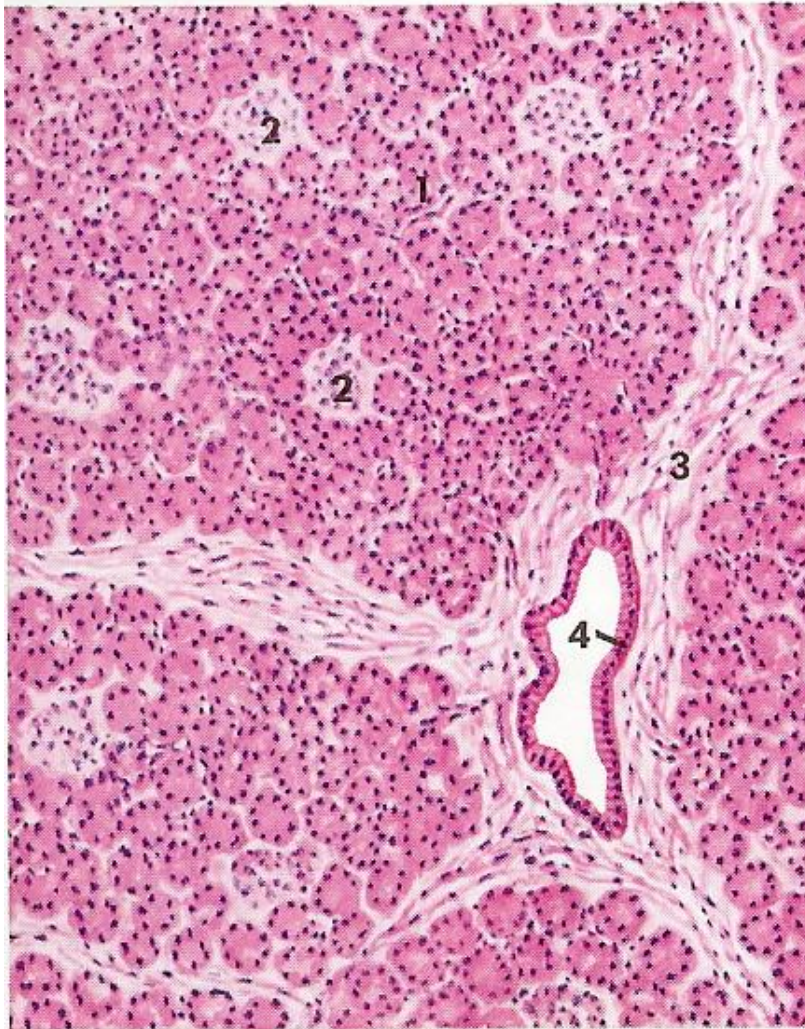
Source: F.C. Brunicaudi, D.K. Andersen, T.R. Billiar, D.L. Dunn, L.S. Kao, J.G. Hunter, J.B. Matthews, R.E. Pollock: Schwartz's Principles of Surgery, 11e Copyright © McGraw-Hill Education. All rights reserved.

Anatomia

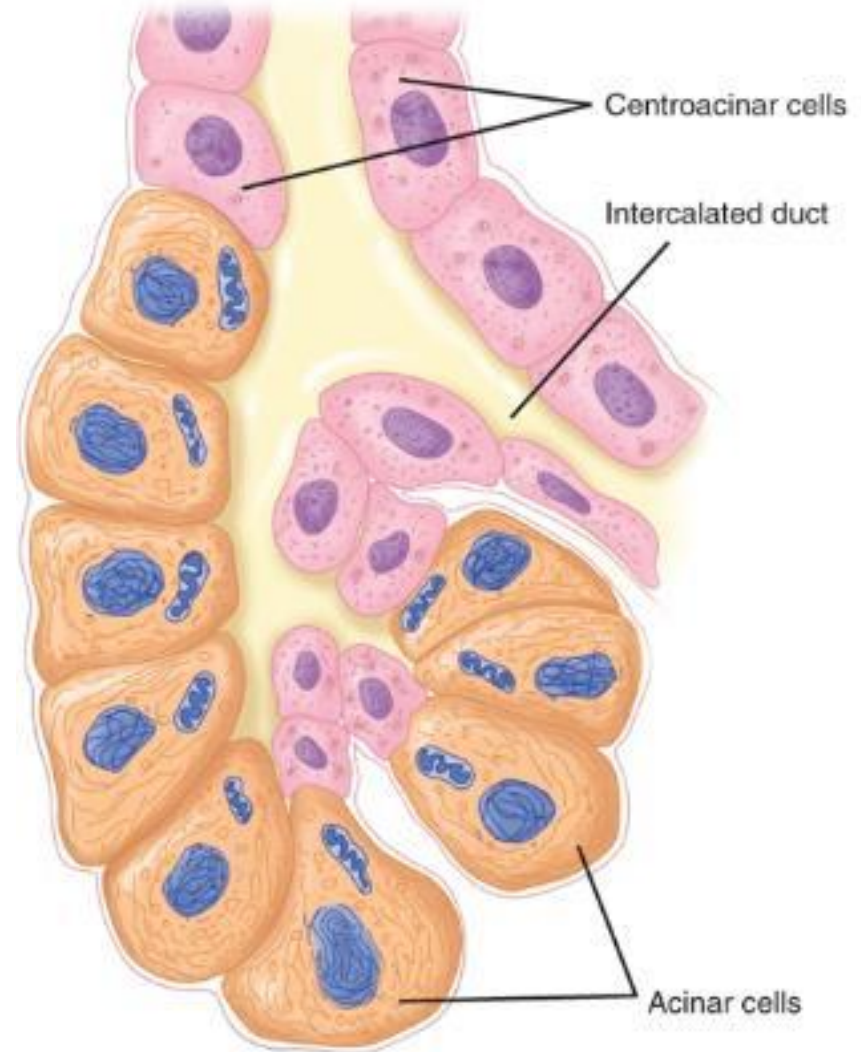


Source: F.C. Brunicaudi, D.K. Andersen, T.R. Billiar, D.L. Dunn, L.S. Kao, J.G. Hunter, J.B. Matthews, R.E. Pollock: Schwartz's Principles of Surgery, 11e
Copyright © McGraw-Hill Education. All rights reserved.

Anatomia - Fisiologia

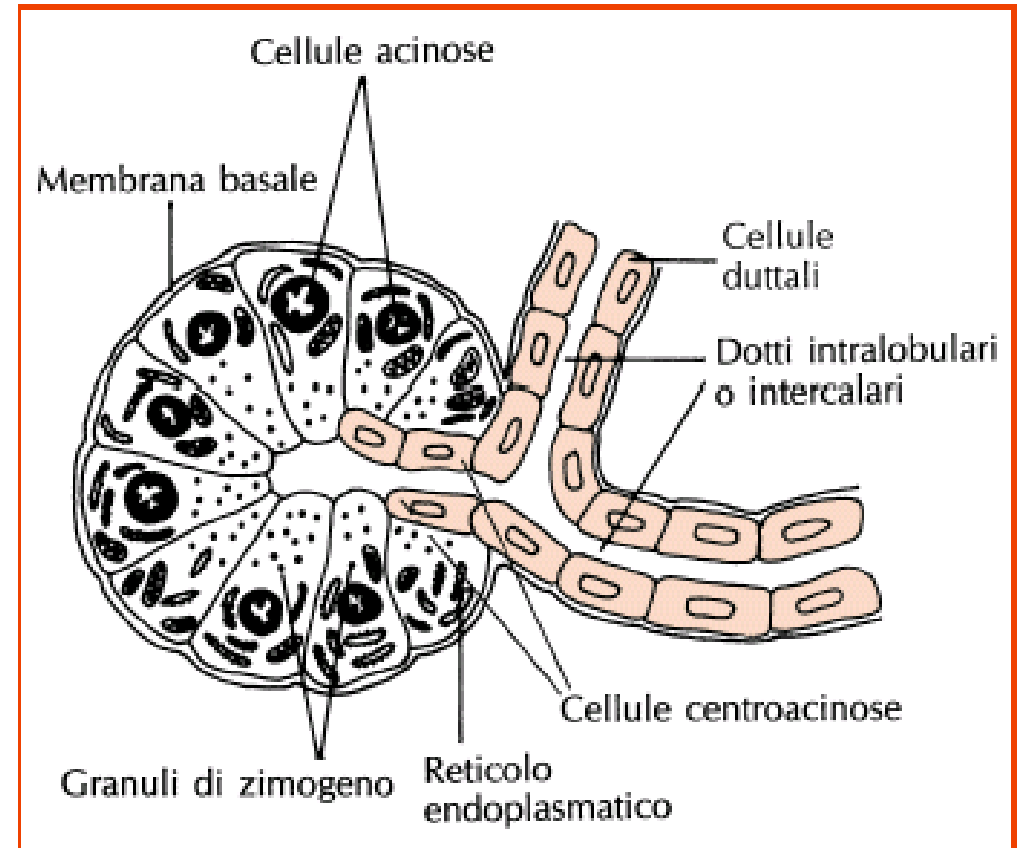
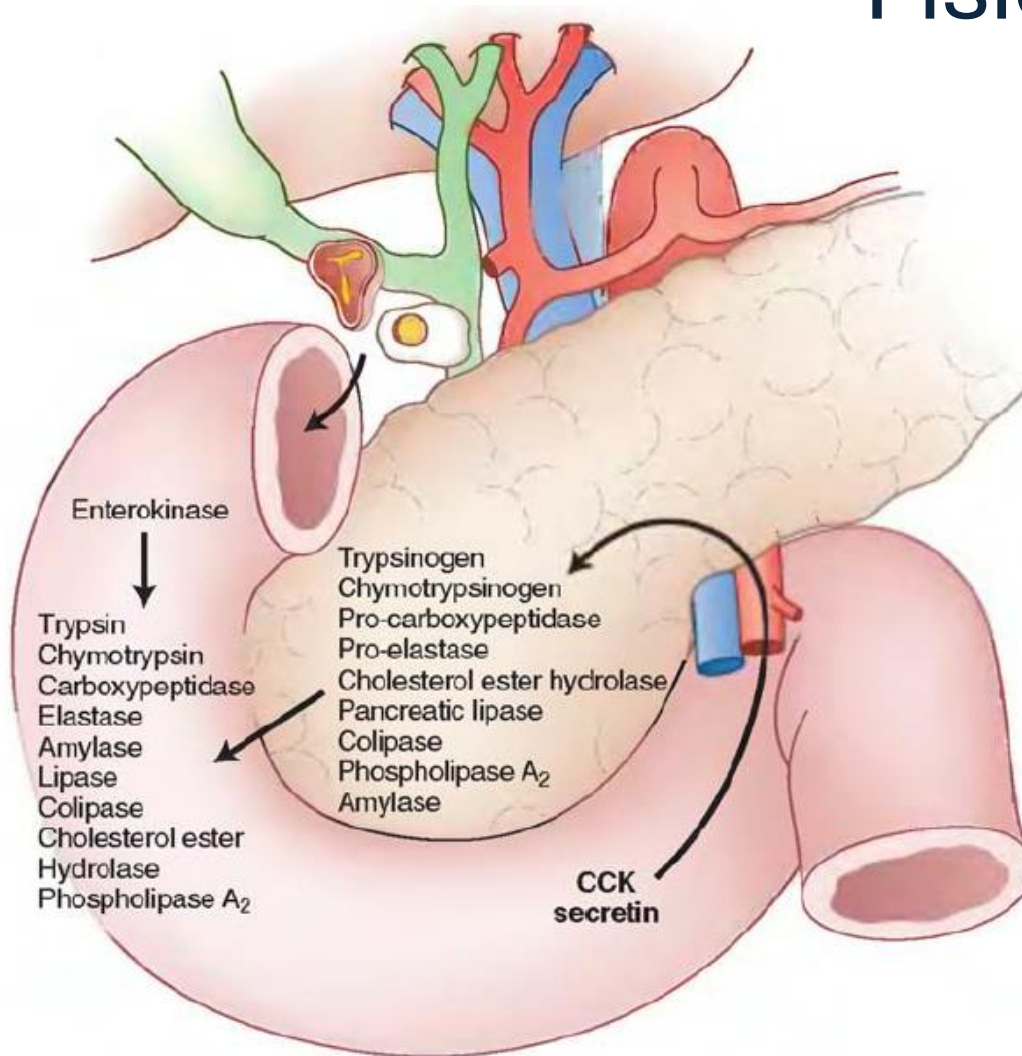


sezione a piccolo ingrandimento del pancreas
1. alveoli, 2. isola pancreatica
3. setto interlobulare, 4. condotto interlobulare



Source: F.C. Brunicaudi, D.K. Andersen, T.R. Billiar, D.L. Dunn, L.S. Kao, J.G. Hunter, J.B. Matthews, R.E. Pollock: Schwartz's Principles of Surgery, 11e
Copyright © McGraw-Hill Education. All rights reserved.

Fisiologia



Il pancreas è una ghiandola mista esocrino-endocrina.

La componente secretoria esocrina rappresenta l'84% del volume.

La parte endocrina che costituisce soltanto l'1-2%.

La porzione rimanente è costituita da dotti, vasi e connettivo.

Fisiologia

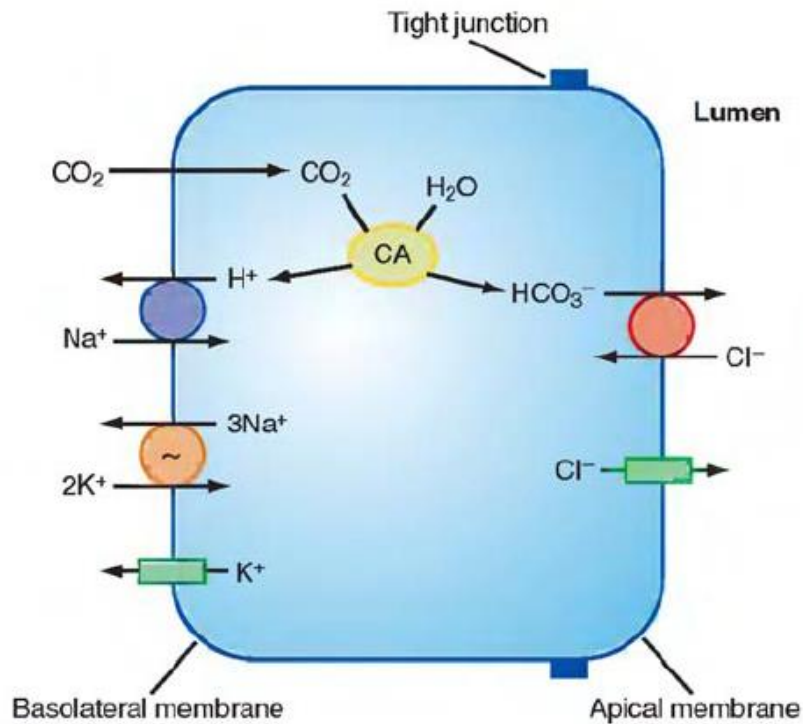
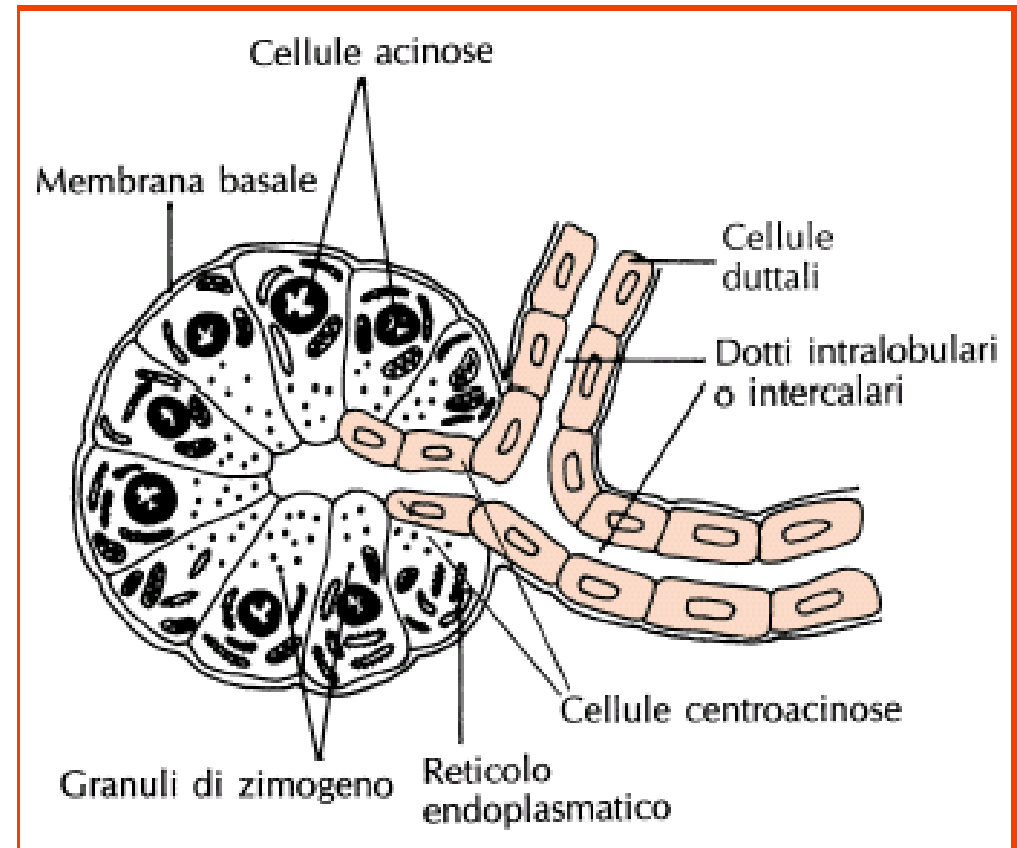


FIGURE 56-5 Cellular mechanism proposed for HCO_3^- secretion by pancreatic duct epithelium. (from Steward MC, Ishiguro H, Case RM: Mechanisms of bicarbonate secretion in the pancreatic duct. *Annu Rev Physiol* 67:377–409, 2005.)



Fisiologia

Il pancreas secerne 1500-3000 ml/die di liquido alcalino pH=8 iso-osmotico

Composizione del secreto pancreatico normale

1. Cationi: Na, K, Mg (pH= 8.0)
2. Anioni: HCO_3 , Cl, SO_4 , HPO_4
3. Enzimi digestivi:
 - Amilolitici **Amilasi**
 - Lipolitici **Lipasi Fosfolipasi, Colesterolo esterasi**
 - Proteolitici **Endopeptidasi**
(tripsina, chimotripsina) **Esopeptidasi**
(carbossipeptidasi, aminopeptidasi) **Elastasi**
4. Albumina e globuline

Fisiologia

Influenzano la secrezione pancreatica



Secretina e CCK secreti in duodeno-digiuno attraverso la via vagale e per effetto ormonale stimolano la secrezione del succo pancreatico



Sali biliari aumento la secrezione pancreatica



Nitrossido importante neurotrasmettitore che interviene nella regolazione della secrezione pancreatica

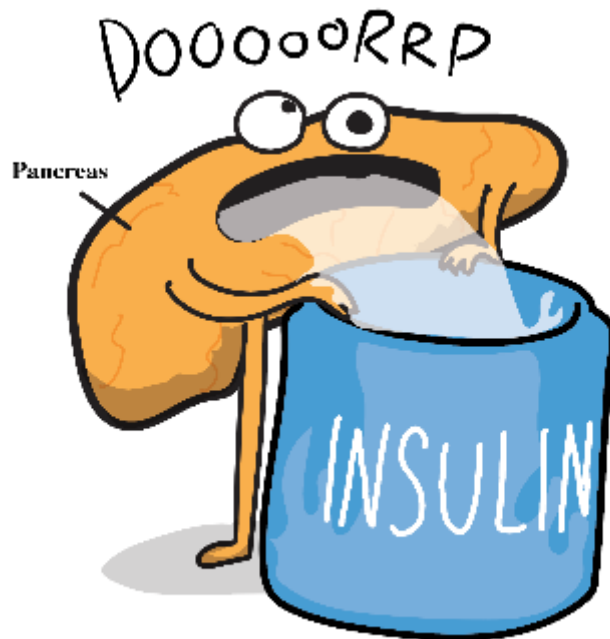
Somatostatina inibisce la secrezione

Gli enzimi pancreatici sono secreti sotto forma di
precursori inattivi (ZIMOGENI).

Nel duodeno è presente l'**enterochinasi** che trasforma
il **tripsinogeno** in **tripsina**
la quale attiva a cascata tutti gli altri enzimi

Fisiologia

SECREZIONE ENDOCRINA



theAwkwardYeti.com

Le isole sono composte da **quattro tipi di cellule**:

Cellule A (alfa) sintetizzano e secernono **glucagone**.

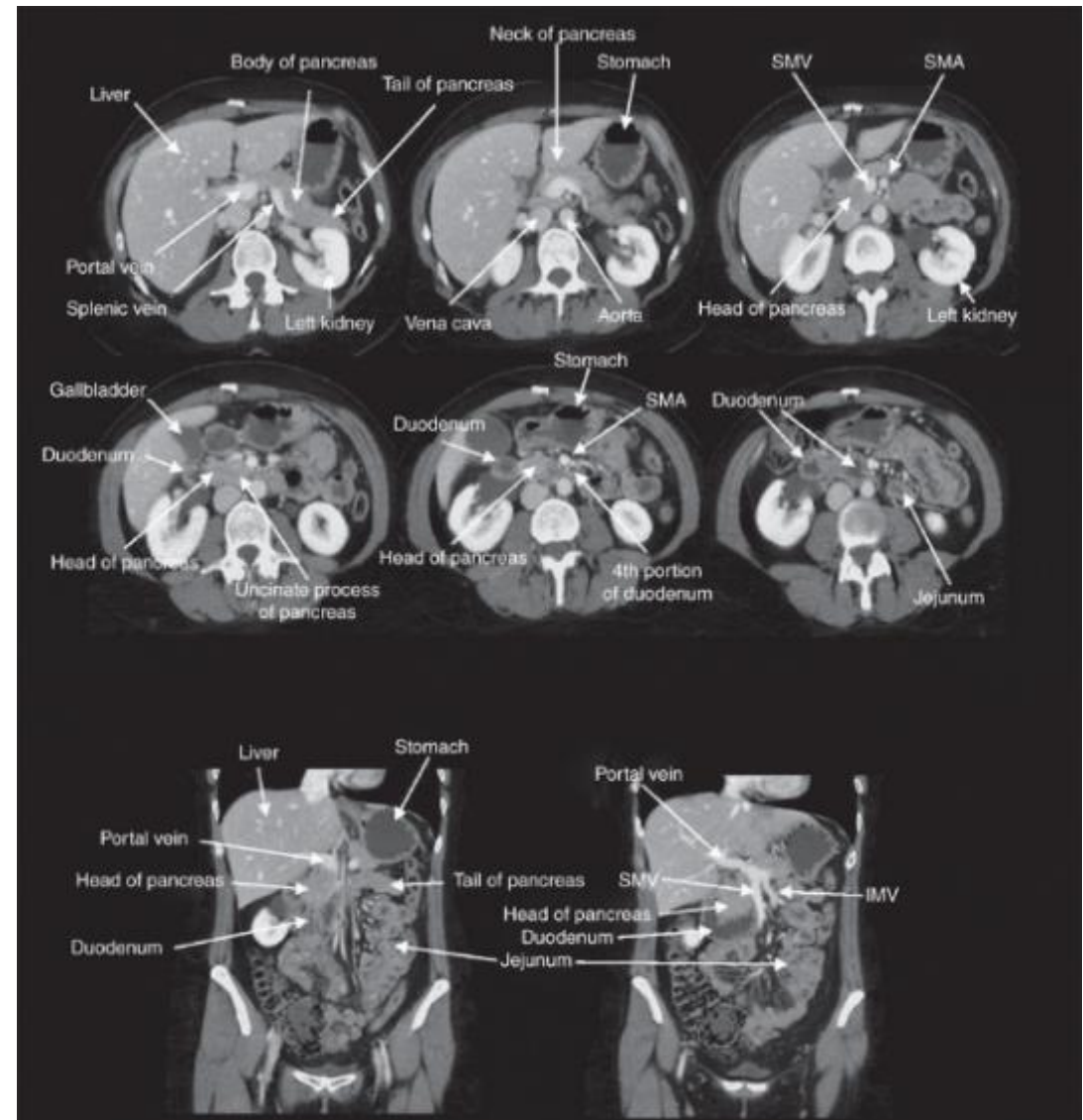Cellule B (beta) sintetizzano **insulina** (parte centrale delle isole).

Cellule D (delta) producono la **somatostatina** e la **gastrina** (localizzate alla periferia insulare).

Cellule D1 sono il tipo cellulare più raro e secernono **polipeptidi, VIP, PP**

Diagnosi

- Clinica
- Prove funzionali
- Marcatori tumorali (CA19.9)
- Rx addome (Colangiografia)
- Ecografia
- **TC (m.d.c)**
- **RM (m.d.c. - RM-pancreatica)**
- **Ecoendoscopia (biopsia)**
- ERCP



Diagnosi

- Clinica
- Prove funzionali
- Marcatori tumorali (CA19.9)
- Rx addome (Colangiografia)
- Ecografia
- **TC (m.d.c)**
- **RM (m.d.c. - RM-pancreatica)**
- **Ecoendoscopia (biopsia)**
- ERCP

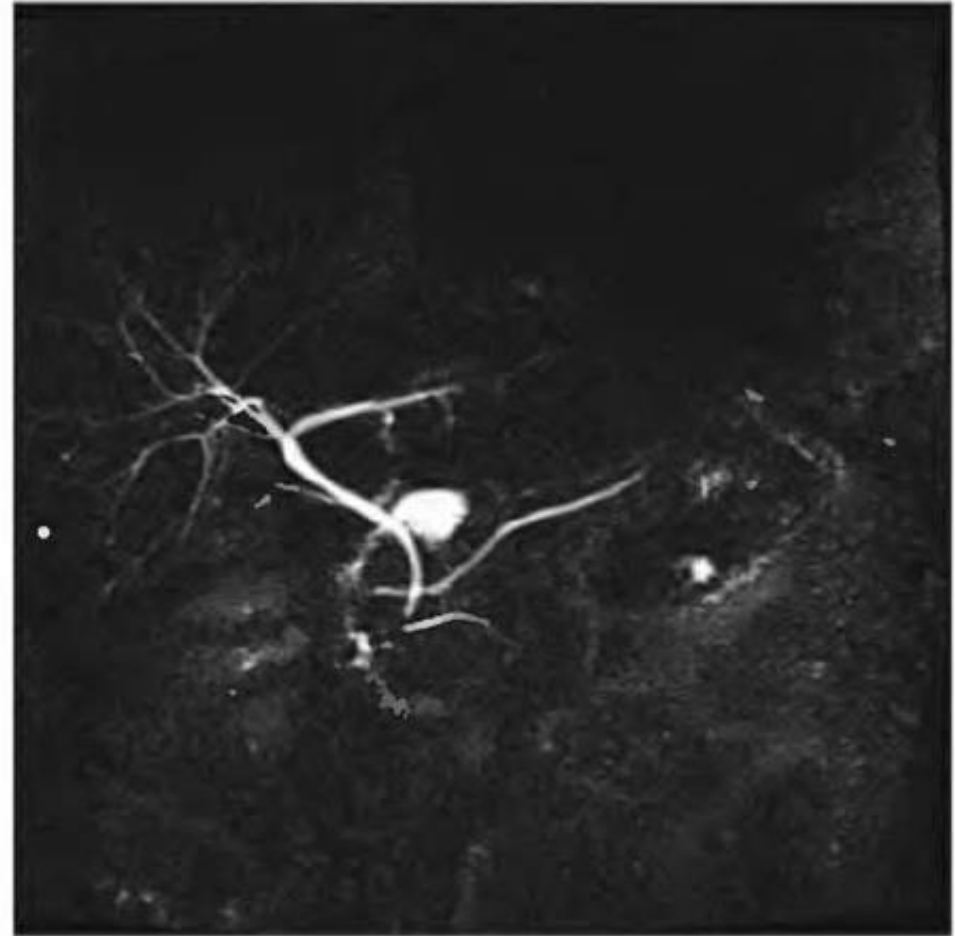
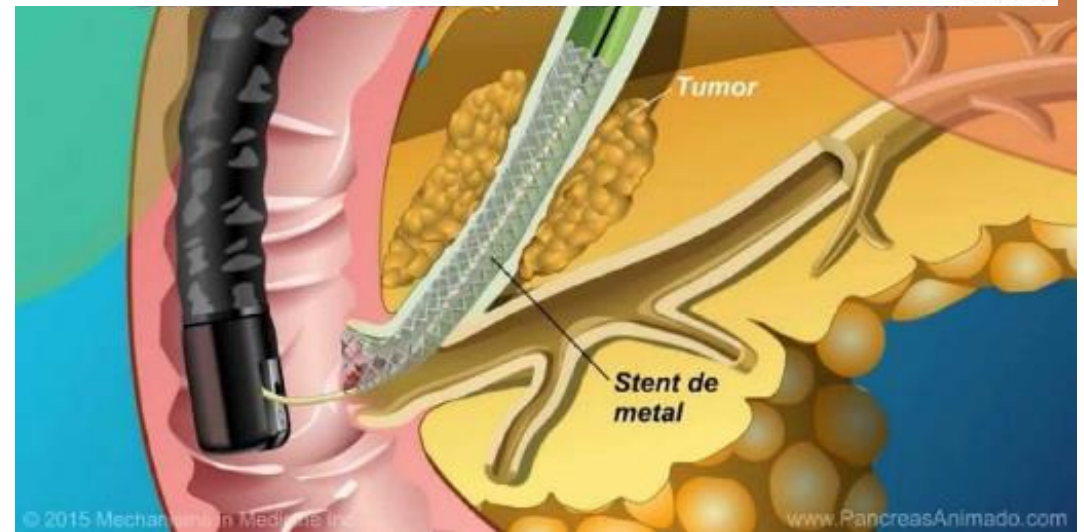
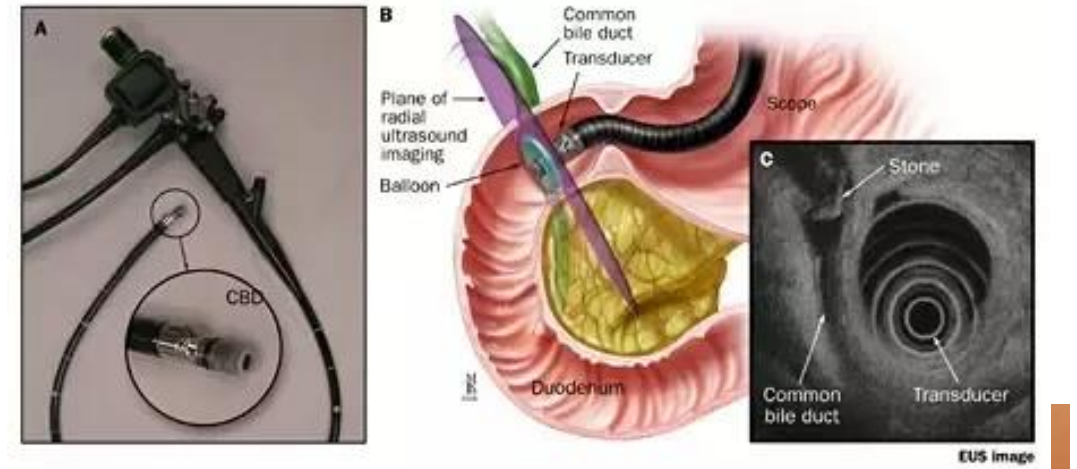


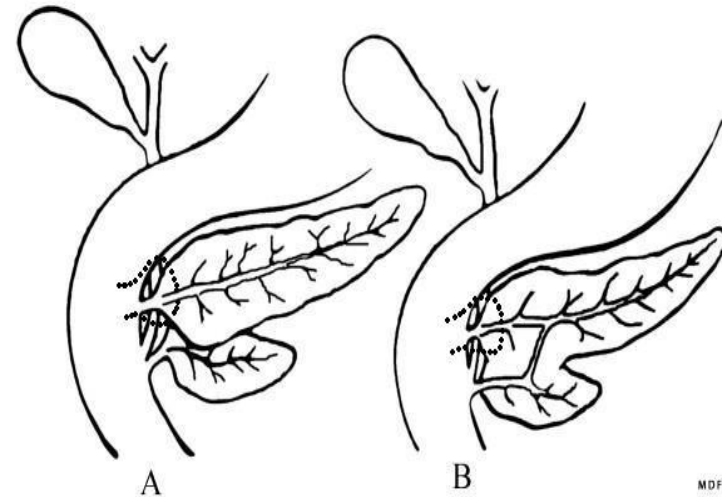
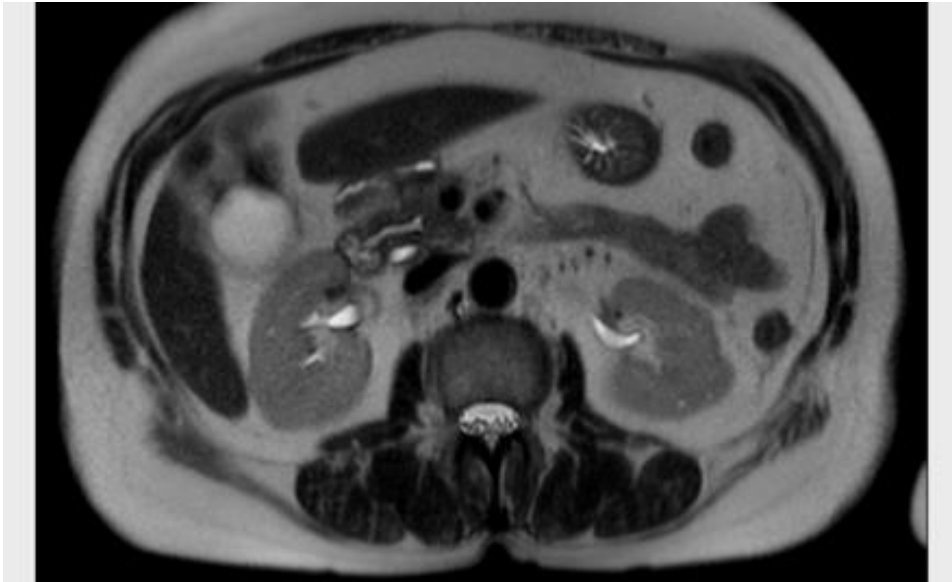FIGURE 56-3 MRCP showing pancreas divisum, with the dorsal pancreatic duct draining through the minor papilla and the ventral pancreatic duct joining the biliary tree draining through the major papilla.

Diagnosi

- Clinica
- Prove funzionali
- Marcatori tumorali (CA19.9)
- Rx addome (Colangiografia)
- Ecografia
- **TC (m.d.c)**
- **RM (m.d.c. - RM-pancreatica)**
- **Ecoendoscopia (biopsia)**
- ERCP



Pancreas Divisum



Il **pancreas divisum** è un'anomalia congenita del **pancreas** in cui il **dotto pancreatico** non è correttamente formato, ma rimane diviso nelle sue due componenti embrionali: dotto ventrale e dotto dorsale


Pancreatite acuta

Infiammazione della ghiandola pancreatica caratterizzata da edema interstiziale ed infiltrato infiammatorio; tale quadro può evolvere verso la necrosi cellulare

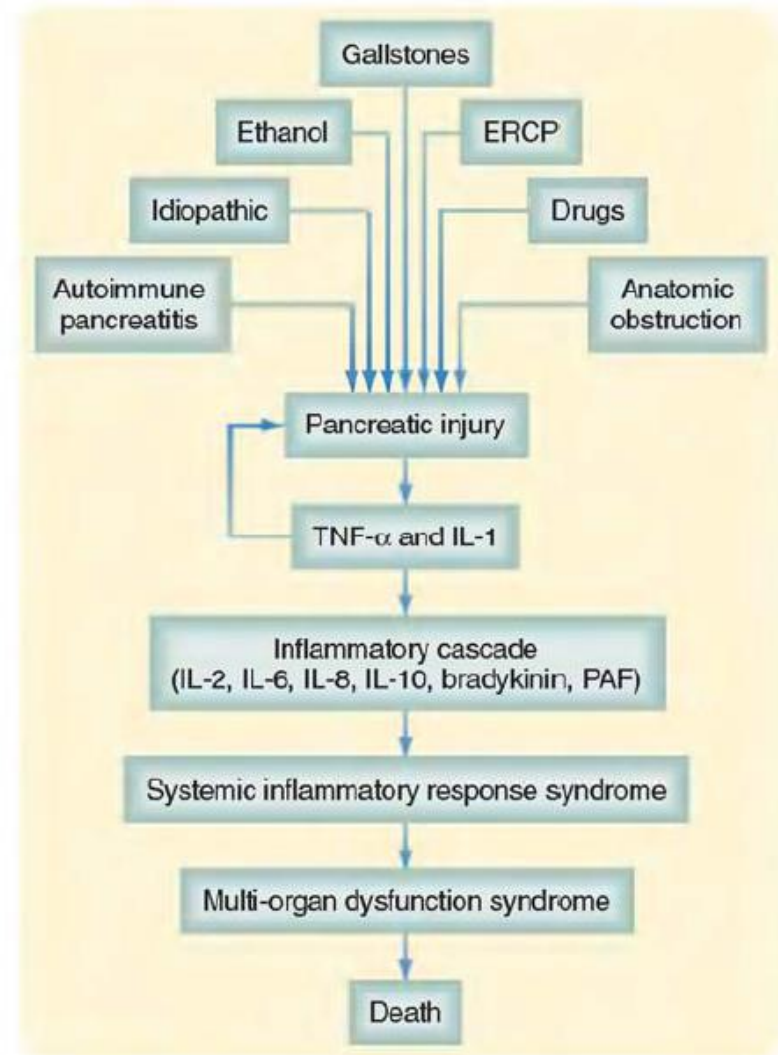
Da una forma lieve sino all'insufficienza multiorgano e alla sepsi, la pancreatite acuta è una malattia che riconosce numerose cause, una patogenesi oscura, pochi rimedi efficaci e un'evoluzione spesso imprevedibile

Pancreatite acuta

EZIOLOGIA



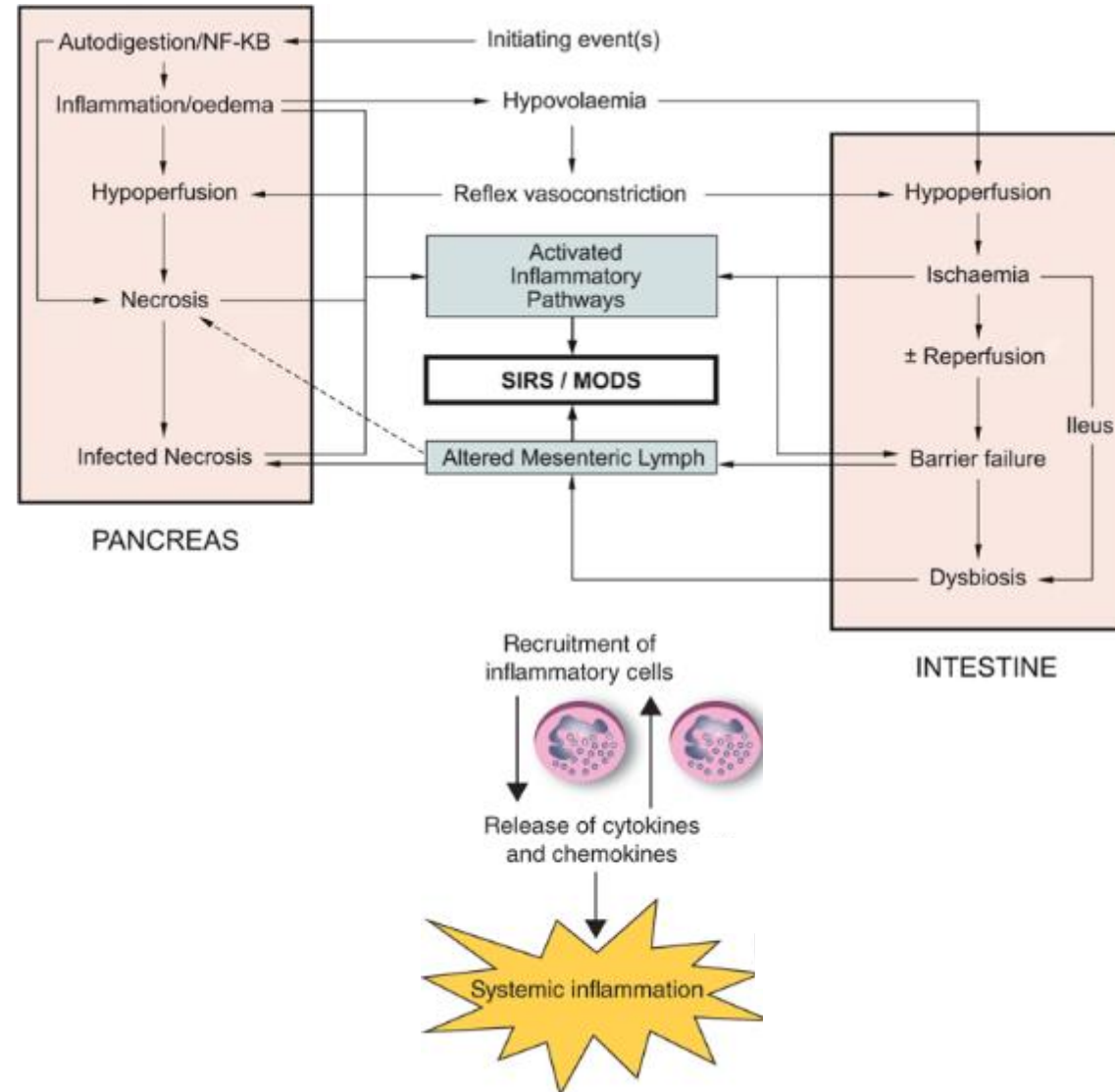
- **Malattie delle vie biliari :** 33 %
Litiasi, infezioni, anomalie congenite
- **Alcolismo cronico** 20 %
- **Mista: alcolica e biliare** 15 %
- **Post-operatoria** 10 %
- **Idiopatica** 8 %
- **CPRE, Traumi, Farmaci, Iperparatir.** 7 %
- **Ipertrigliceridemia** 6 %



Pancreatite acuta

PATOGENESI

Indipendentemente dalle cause che la determinano, la pancreatite acuta origina da un'alterazione dei normali processi fisiologici di secrezione (**esocitosi**) dei granuli di zimogeno sintetizzati all'interno della cellula acinare pancreatiche



Pancreatite acuta

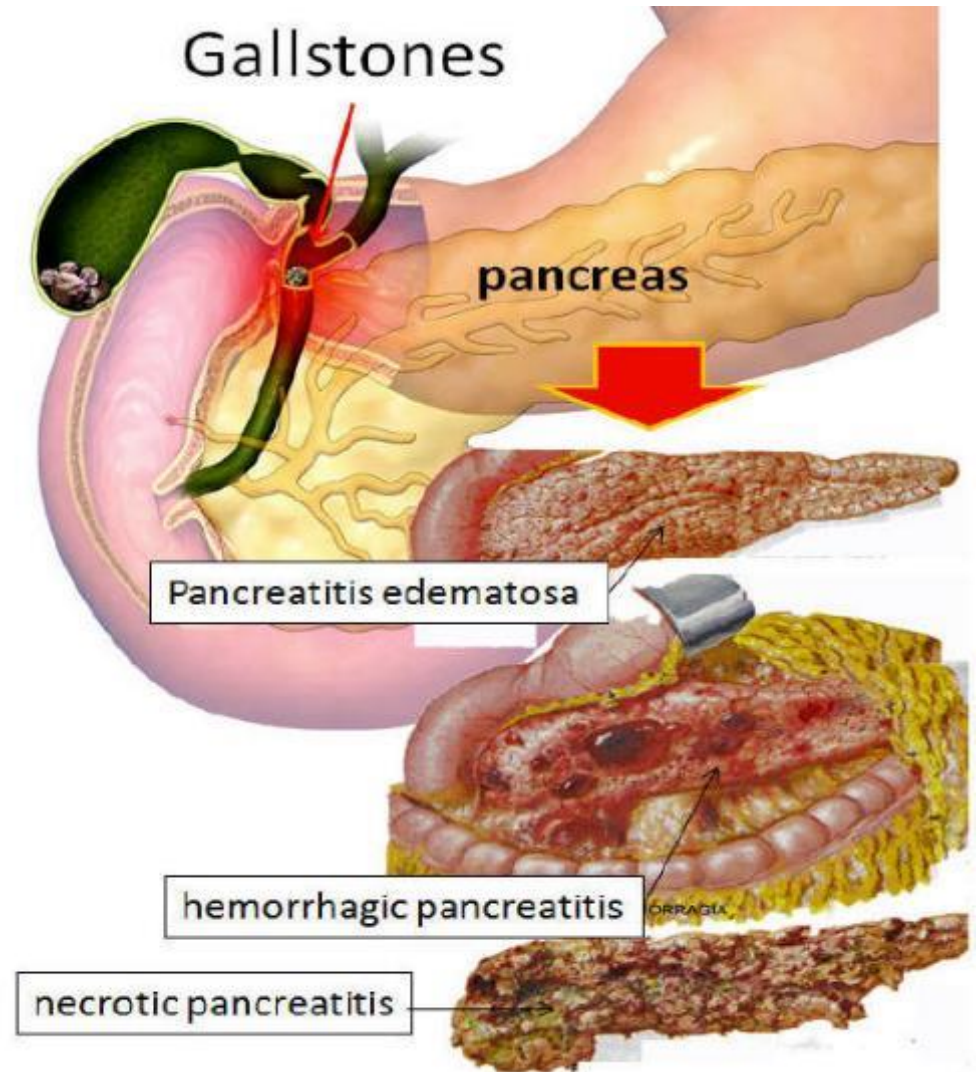
STORIA NATURALE

Pancreatite Acuta Lieve (Edematosa) 75-85%

Decorso senza complicanze, minima disfunzione d'organo, guarigione rapida e restituito ad integrum del pancreas

Pancreatite Acuta Severa (Necrotizzante) 15-25%

Insufficienza multiorgano associata a complicanze locali e/o sistemiche



Pancreatite acuta

STORIA NATURALE

Pancreatite Acuta Lieve (Edematosa) 75-85%

Decorso senza complicanze, minima disfunzione d'organo, guarigione rapida e restituito ad integrum del pancreas

Pancreatite Acuta Severa (Necrotizzante) 15-25%

Insufficienza multiorgano associata a complicanze locali e/o sistemiche

Classification of acute pancreatitis—2012: revision of the Atlanta classification and definitions by international consensus

Peter A Banks,¹ Thomas L Bollen,² Christos Dervenis,³ Hein G Gooszen,⁴ Colin D Johnson,⁵ Michael G Sarr,⁶ Gregory G Tsiotos,⁷ Santhi Swaroop Vege,⁸ Acute Pancreatitis Classification Working Group

Lieve
<ul style="list-style-type: none">• Assenza di danno d'organo• Assenza di complicanze locali o sistemiche
Moderatamente severa
<ul style="list-style-type: none">• Presenza di danno d'organo transitorio (<48 ore) e/o• Presenza di complicanze locali o sistemiche senza danno d'organo persistente
Severa
<ul style="list-style-type: none">• Danno d'organo persistente (> 48 ore) singolo o multiplo

Effetti Sistemici Attivazione Intrapancreatica degli Enzimi (I)

Effetti

Ipovolemia, shock ipovolemico

Alterazioni metaboliche ed elettrolitiche

Insufficienza cardio-metabolica

Cause

Aumento della permeabilità capillare, vasodilatazione

- attivazione Kallicreina con formazione bradichinine
- formazione perossidi
- fenomeni ipossici cellulari
- attivazione elastasi con distruzione vasi sanguigni

- Ipocalcemia: precipitazione Ca per formazione saponi, complessi calcio-acidi grassi liberi –albumina traslocazione intracellulare del Ca, alterazioni ormonali
- Iperglicemia, ipoglicemia, chetoacidosi diabetica

- Ipovolemia
- Deficit primitivo di pompa (ipomagnesemia, effetto inotropo negativo delle chinine, probabile fattore depressione miocardio)

Effetti Sistemici Attivazione Intrapancreatica degli Enzimi (II)

Effetti

Insufficienza renale

Insuf. respiratoria acuta (ARS)

Versamento pleurico

CID

Emorragie digestive

Cause

- Ridotta perfusione, CID, compressione meccanica

- Lesione del surfactante lipidico (att. Fosfolipasi A2)

- Imbibizione interstiziale da iponchia

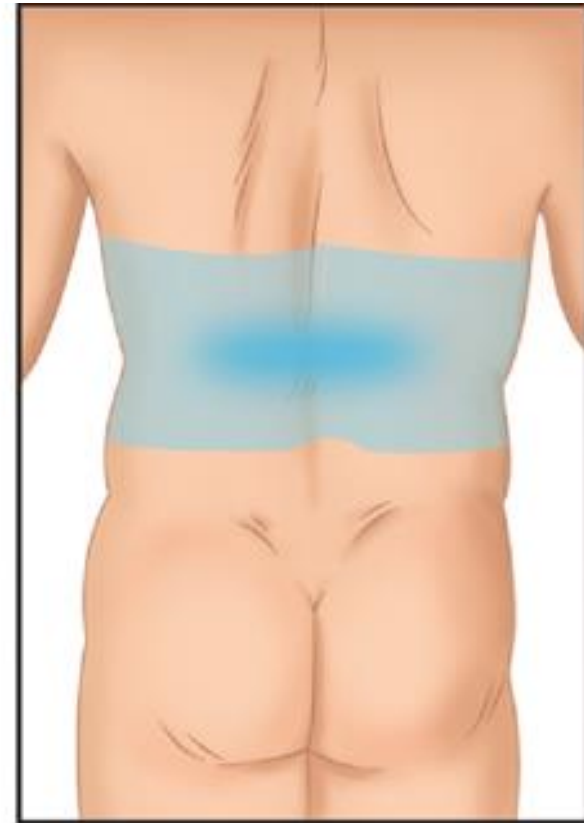
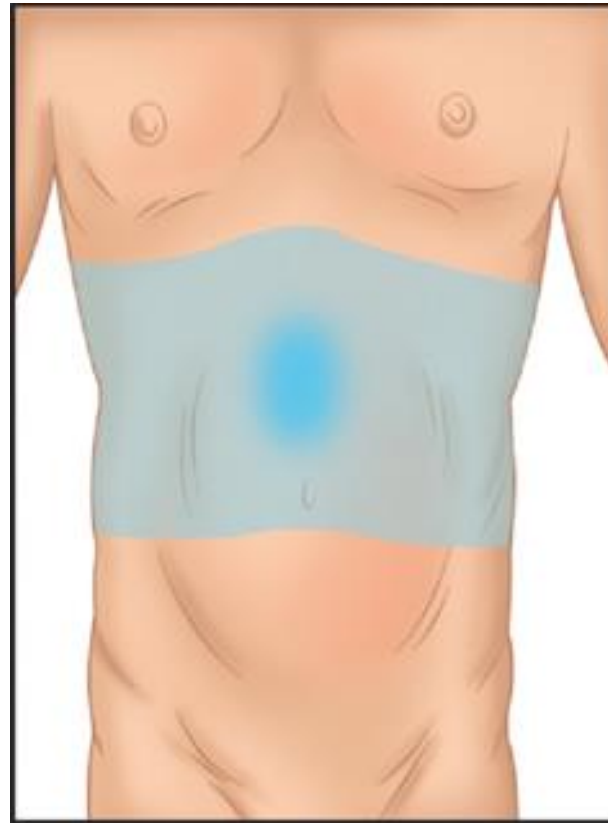
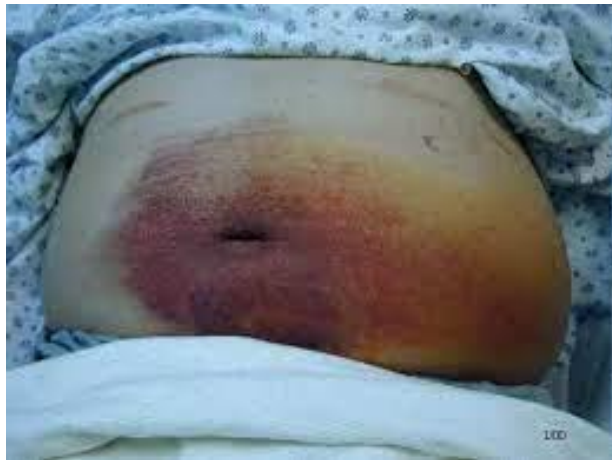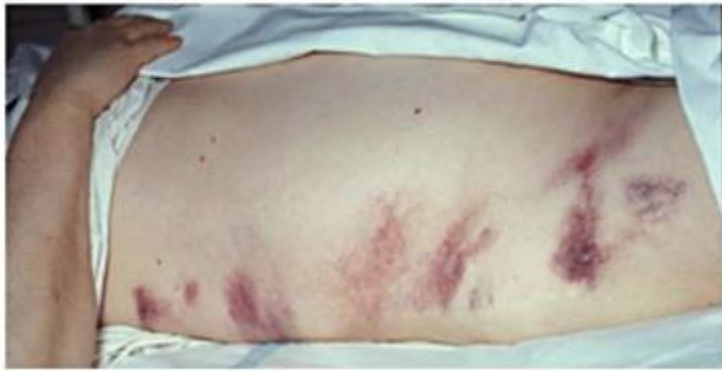- Interazione enzimi pancreatici con i fattori di coagulazione e della trombolisi

- Lesioni mucose acute da stress

- Rottura di varici esofagee da ipertensione portale per trombosi vena porta o splenica

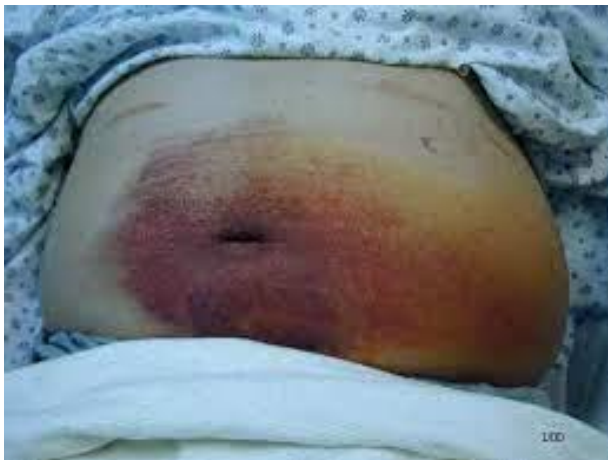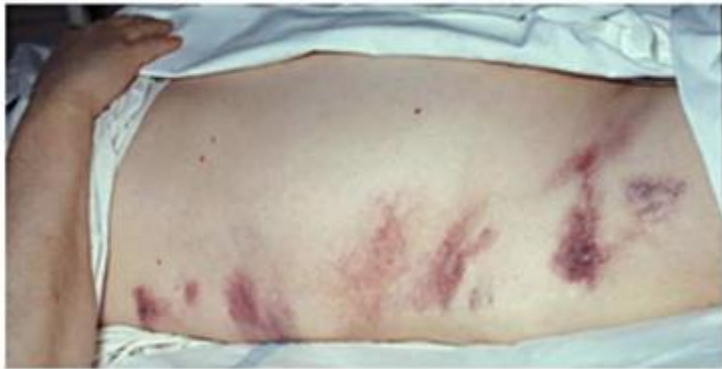Pancreatite acuta

SINTOMI e SEGNI



Pancreatite acuta

SINTOMI e SEGNI



SEGNI GENERALI



Febbre: 30-80%



Ittero: 15-30%



Dispnea: 20-50%

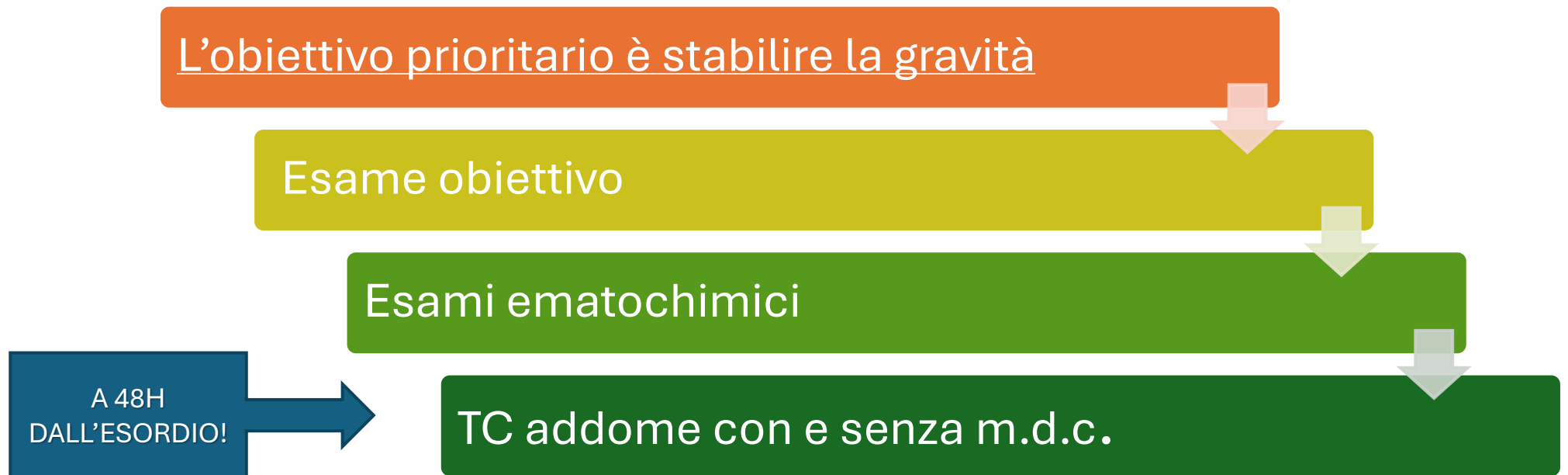


Ipotensione: 30-70%

Pancreatite acuta

DIAGNOSI (2+/3)

1. **Dolore addominale** (presente in oltre il 95% dei casi) associato a nausea, vomito, talora ittero.
2. **↑ enzimi pancreatici** sierici e/o urinari
3. **Imaging** compatibile



Pancreatite acuta

PROGNOSI

70% guarigione in 1-3 settimane, mortalità 5%

Pancreatite acuta severa:

- **Mortalità (17%)**
 - **I settimana: 50%**
 - **II settimana: 20%**
 - **III settimana: 70%**

Pancreatite acuta

TRATTAMENTO

Reidratazione

Controllo dolore (oppiodi)

Riequilibrio elettrolitico

Pancreatite acuta

TRATTAMENTO

✓ **Inibizione della secrezione pancreatica**

- digiuno
- SNG
- somatostatina 6 mg/24 h infusione continua
- octreotide 1-0.2 mg x3 s.c.

✓ **Inibizione degli enzimi pancreatici**

- gabesato mesilato 300 mg x3 s.c. continua

Pancreatite acuta

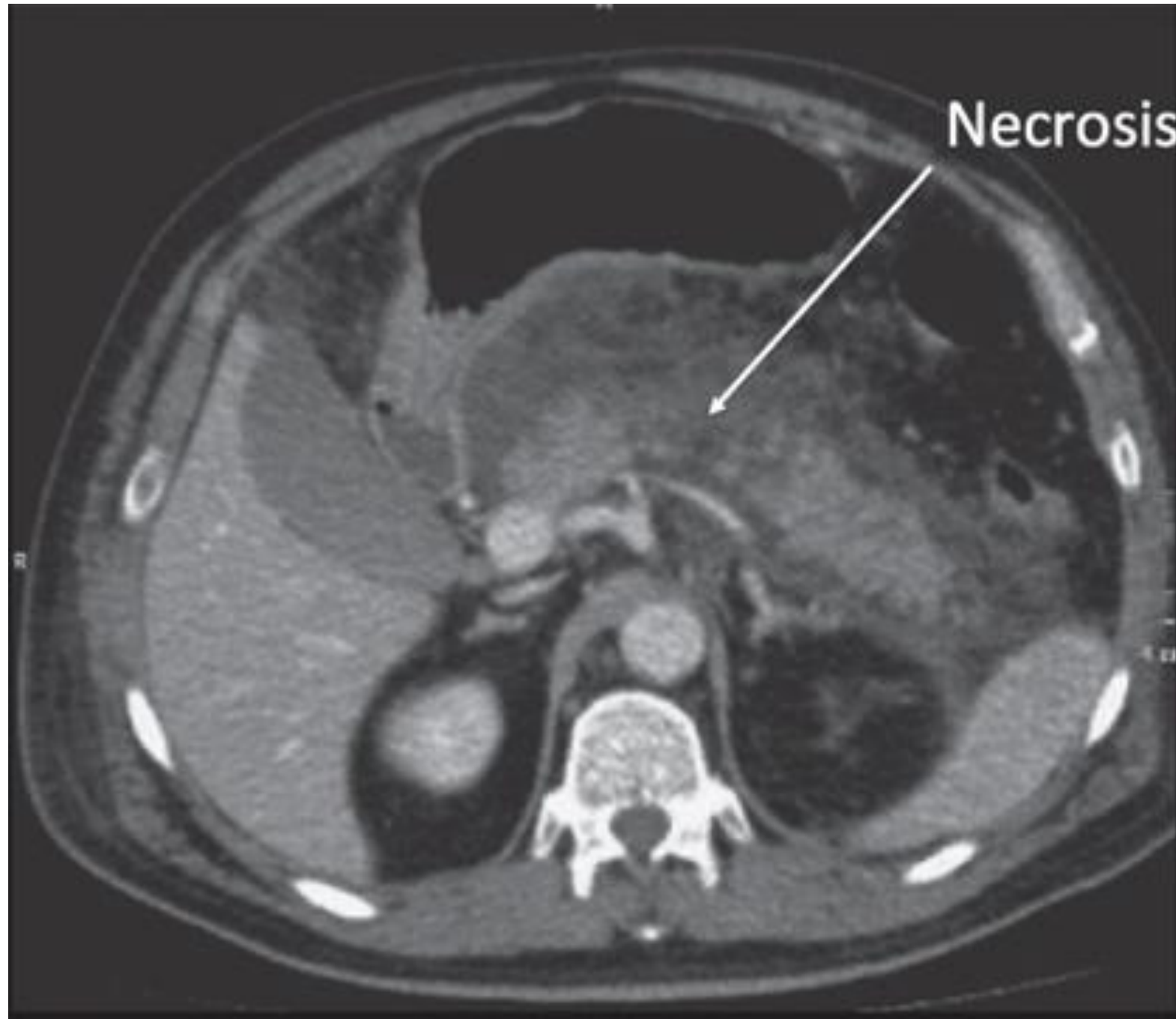
COMPLICANZE

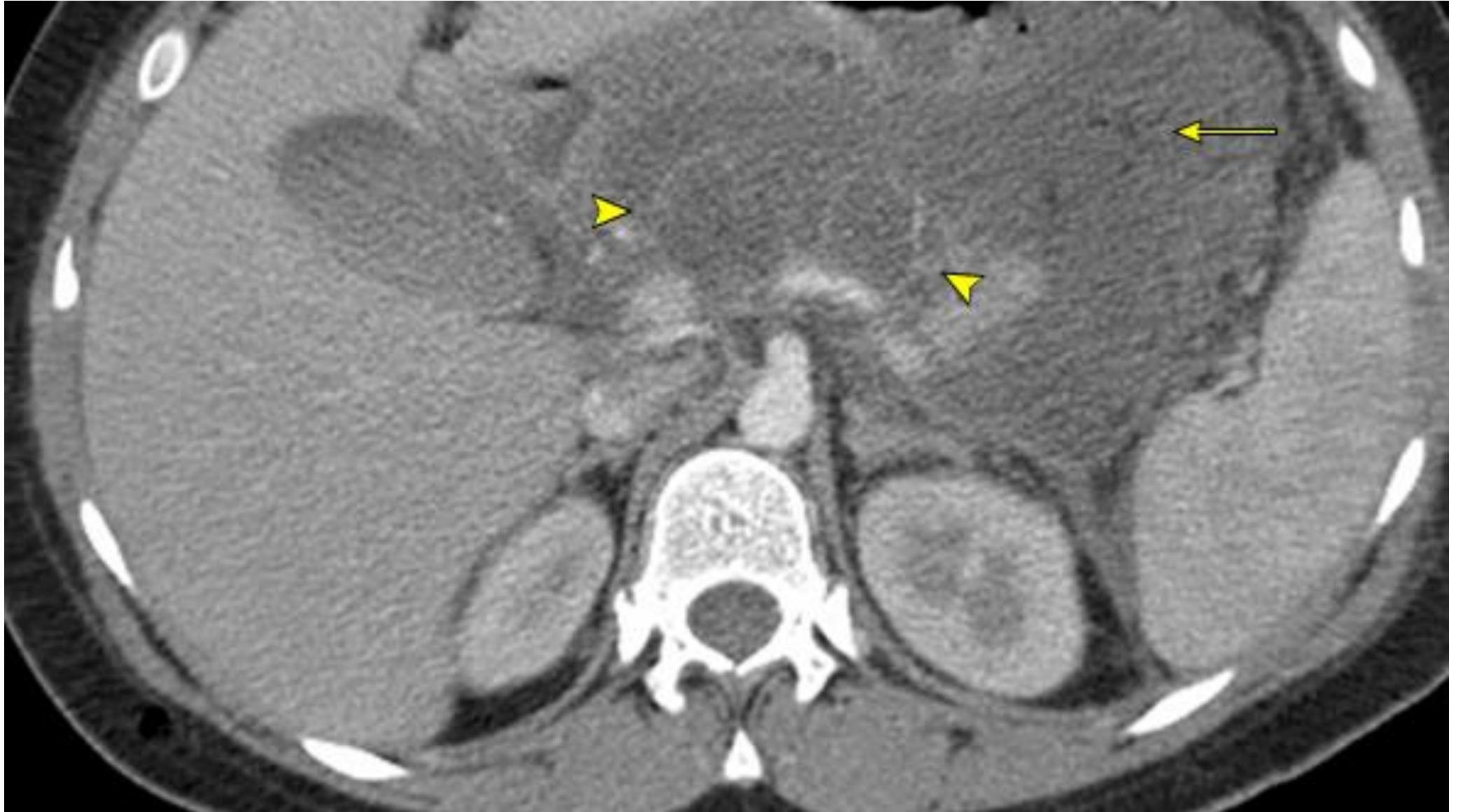SISTEMICHE (ARDS, insufficienza renale acuta, shock, CID, iperglicemia, ipocalcemia)

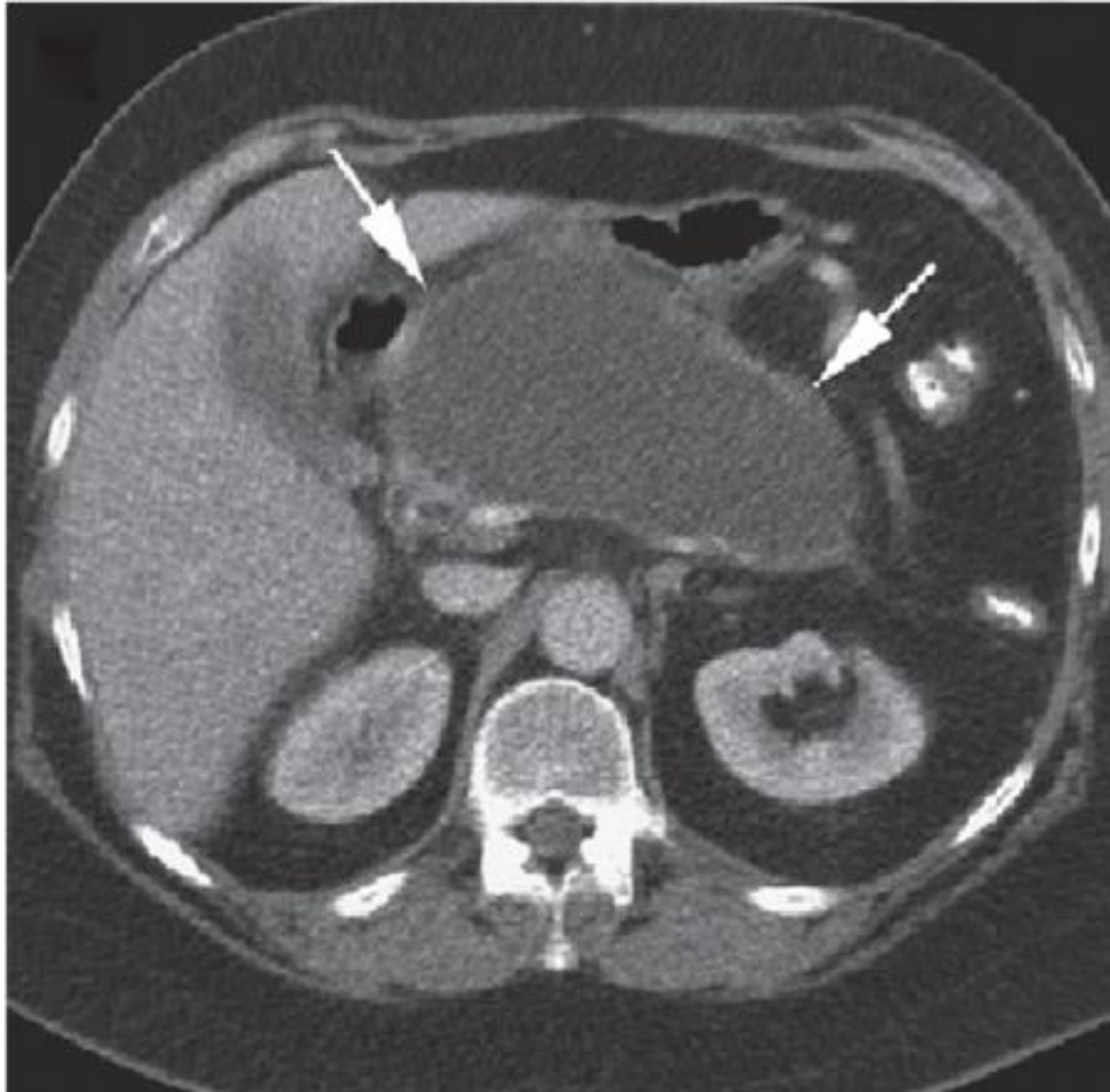
LOCALI

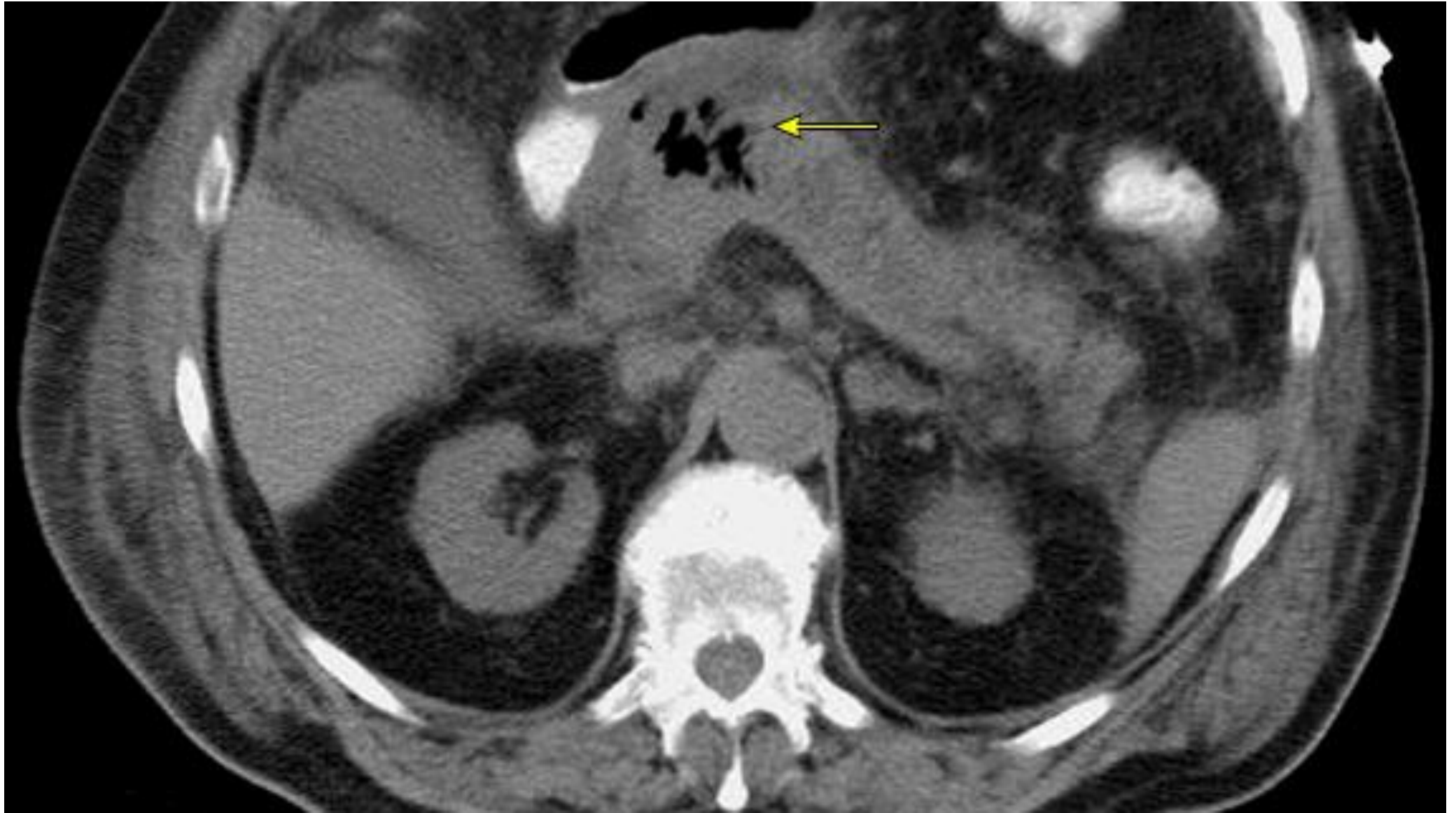
- Necrosi pancreatica infetta
- Emorragie
- Necrosi intestinale
- Fistole
- *Ascesso e pseudocisti (complicanze tardive)*

La **FISTOLA PANCREATICA** rappresenta, il più delle volte, la complicanza di un intervento chirurgico di posizionamento di drenaggi per P.A. severa; è raramente un evento spontaneo della malattia



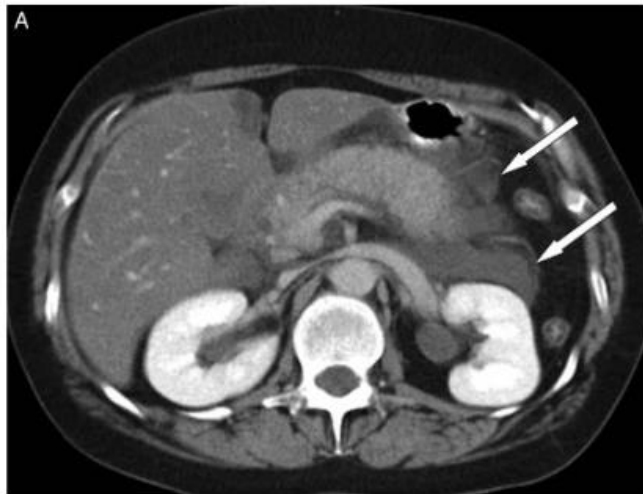
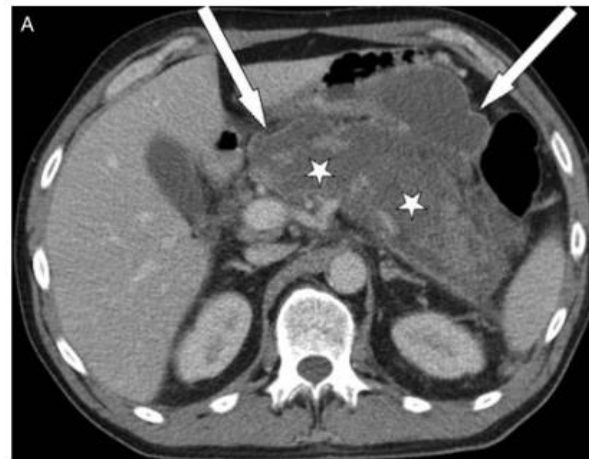



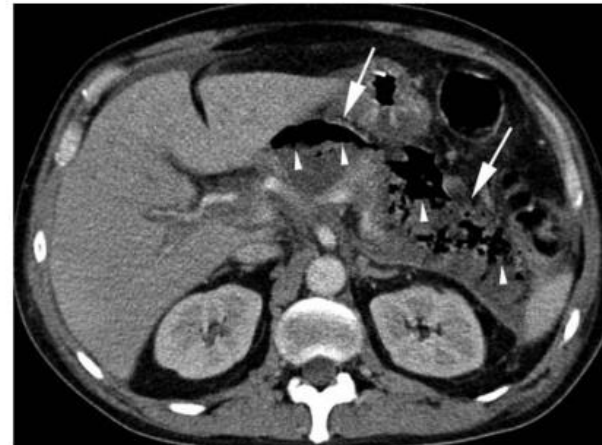


Pancreatite acuta

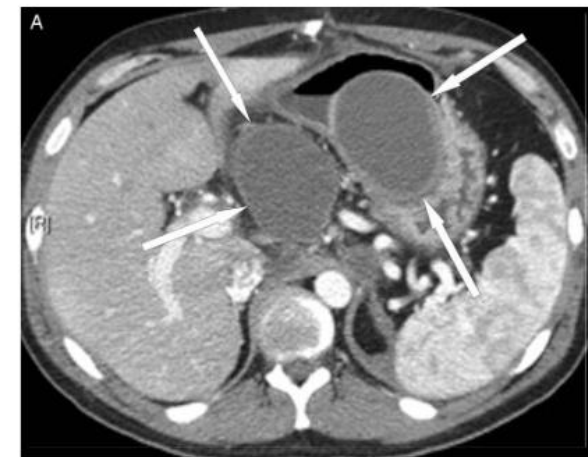COMPLICANZE



APFC (acute peripancreatic fluid collection)



Necrotising pancreatitis
ANC (acute necrotic collection)



Pancreatic pseudocyst

Pancreatite acuta

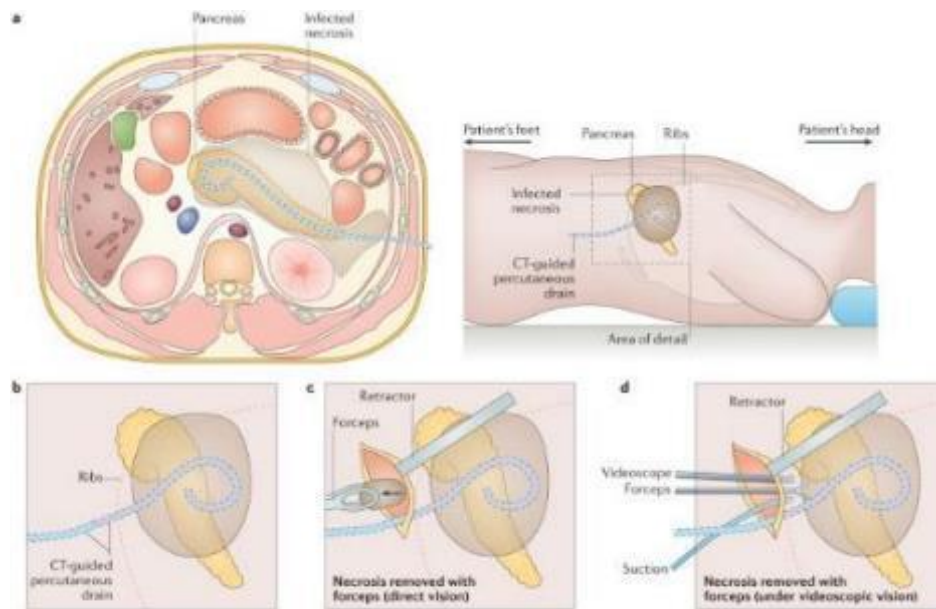
The NEW ENGLAND JOURNAL of MEDICINE

ORIGINAL ARTICLE

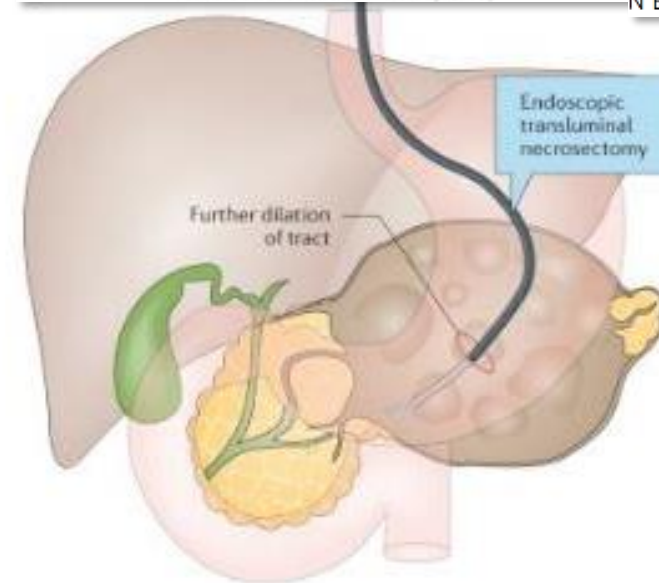
A Step-up Approach or Open Necrosectomy for Necrotizing Pancreatitis

Hjalmar C. van Santvoort, M.D., Marc G. Besselink, M.D., Ph.D.,
 Olaf J. Bakker, M.D., H. Sijbrand Hofker, M.D., Marja A. Boermeester, M.D., Ph.D.,
 Cornelis H. Dejong, M.D., Ph.D., Harry van Goor, M.D., Ph.D.,
 Alexander F. Schaapherder, M.D., Ph.D., Casper H. van Eijck, M.D., Ph.D.,
 Thomas L. Bollen, M.D., Bert van Ramshorst, M.D., Ph.D.,
 Vincent B. Nieuwenhuijs, M.D., Ph.D., Robin Timmer, M.D., Ph.D.,
 Johan S. Laméris, M.D., Ph.D., Philip M. Kruyt, M.D., Eric R. Manusama, M.D., Ph.D.,
 Erwin van der Harst, M.D., Ph.D., George P. van der Schelling, M.D., Ph.D.,
 Tom Karsten, M.D., Ph.D., Eric J. Hesadink, M.D., Ph.D.,
 Cornelis J. van Laarhoven, M.D., Ph.D., Camiel Rosman, M.D., Ph.D.,
 Koop Bosscha, M.D., Ph.D., Ralph J. de Wit, M.D., Ph.D.,
 Alexander P. Houdijk, M.D., Ph.D., Maarten S. van Leeuwen, M.D., Ph.D.,
 Erik Buskens, M.D., Ph.D., and Hein G. Gooszen, M.D., Ph.D.,
 for the Dutch Pancreatitis Study Group*

N Engl J Med 2010;362:1491-502

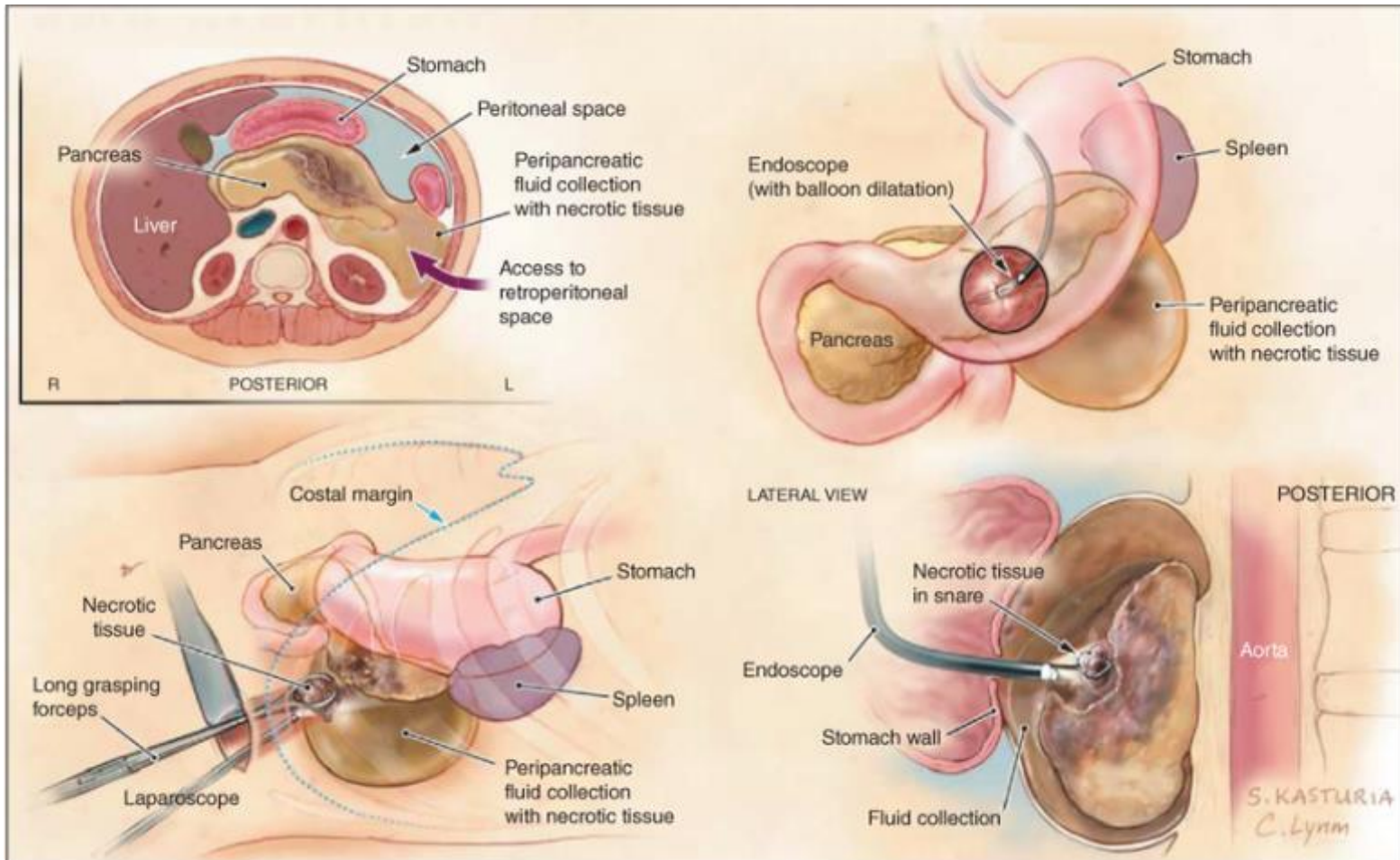


Nature Reviews | Gastroenterology & Hepatology



Nature Reviews | Gastroenterology & Hepatology

Pancreatite acuta



Pancreatite acuta

INTERVENTO CHIRURGICO

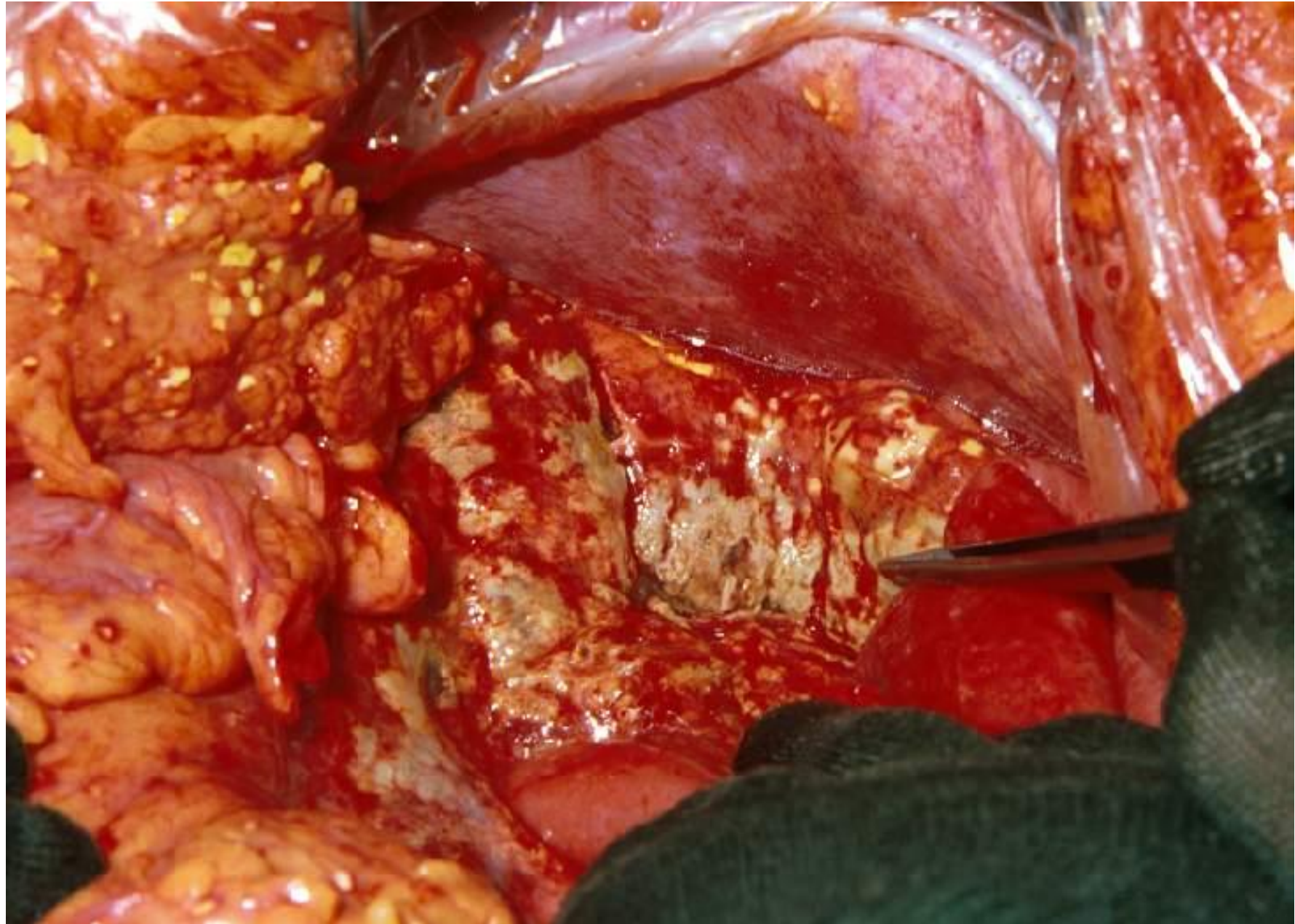
NECROSI PANCREATICA INFETTA

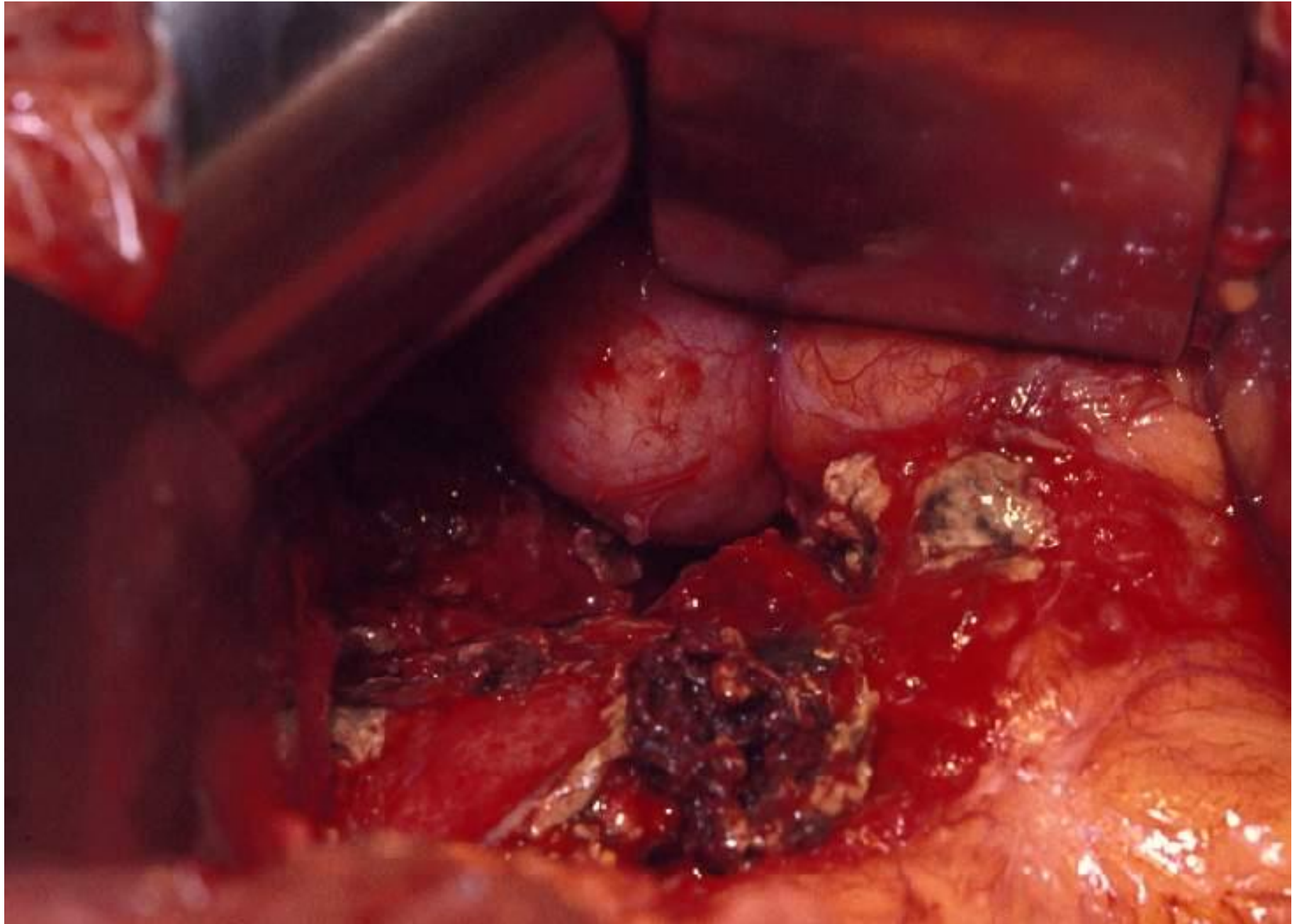
Necrosi sterile estesa con MOF

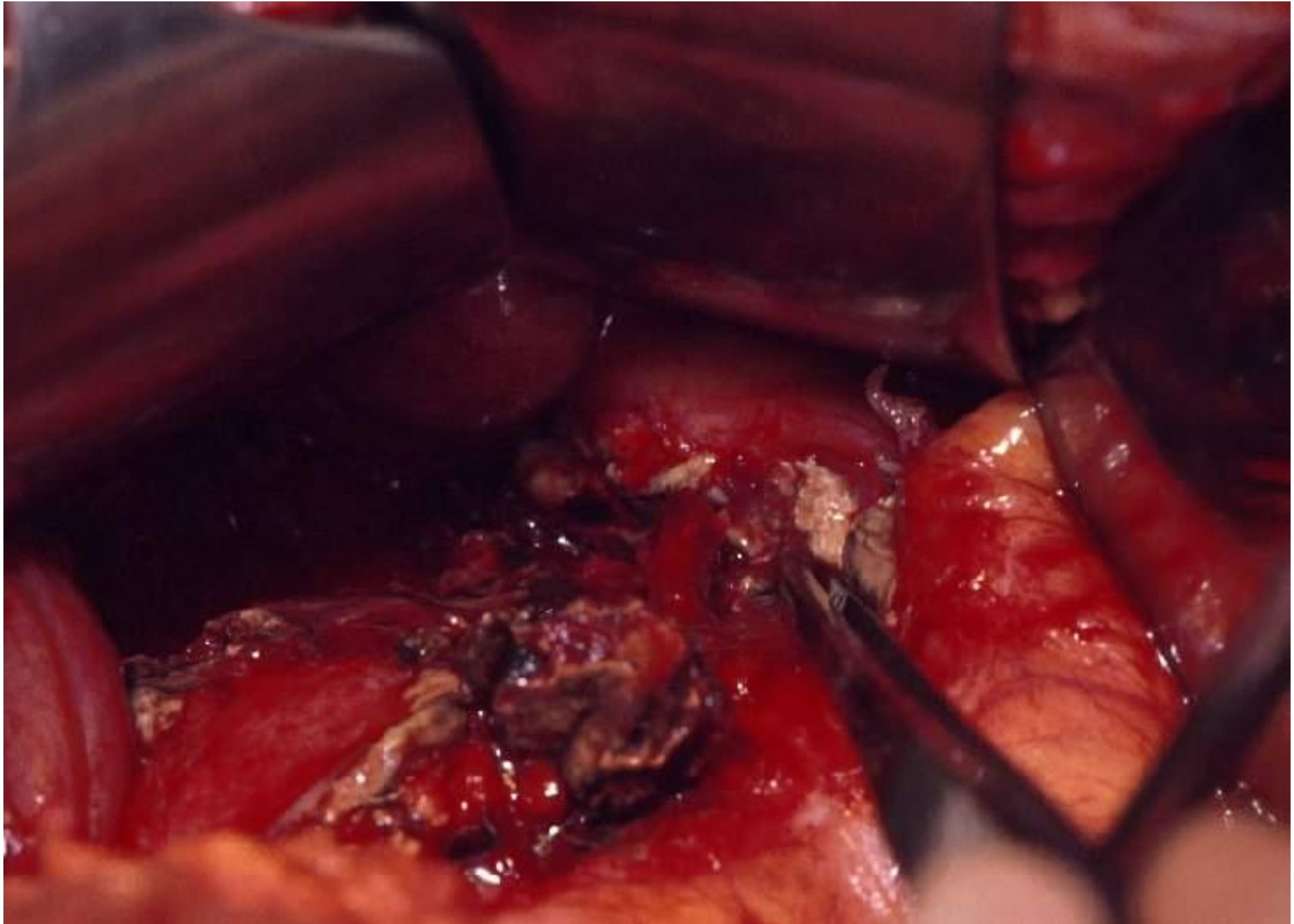Patologie biliari non dominabili con terapia medica e/o endoscopica

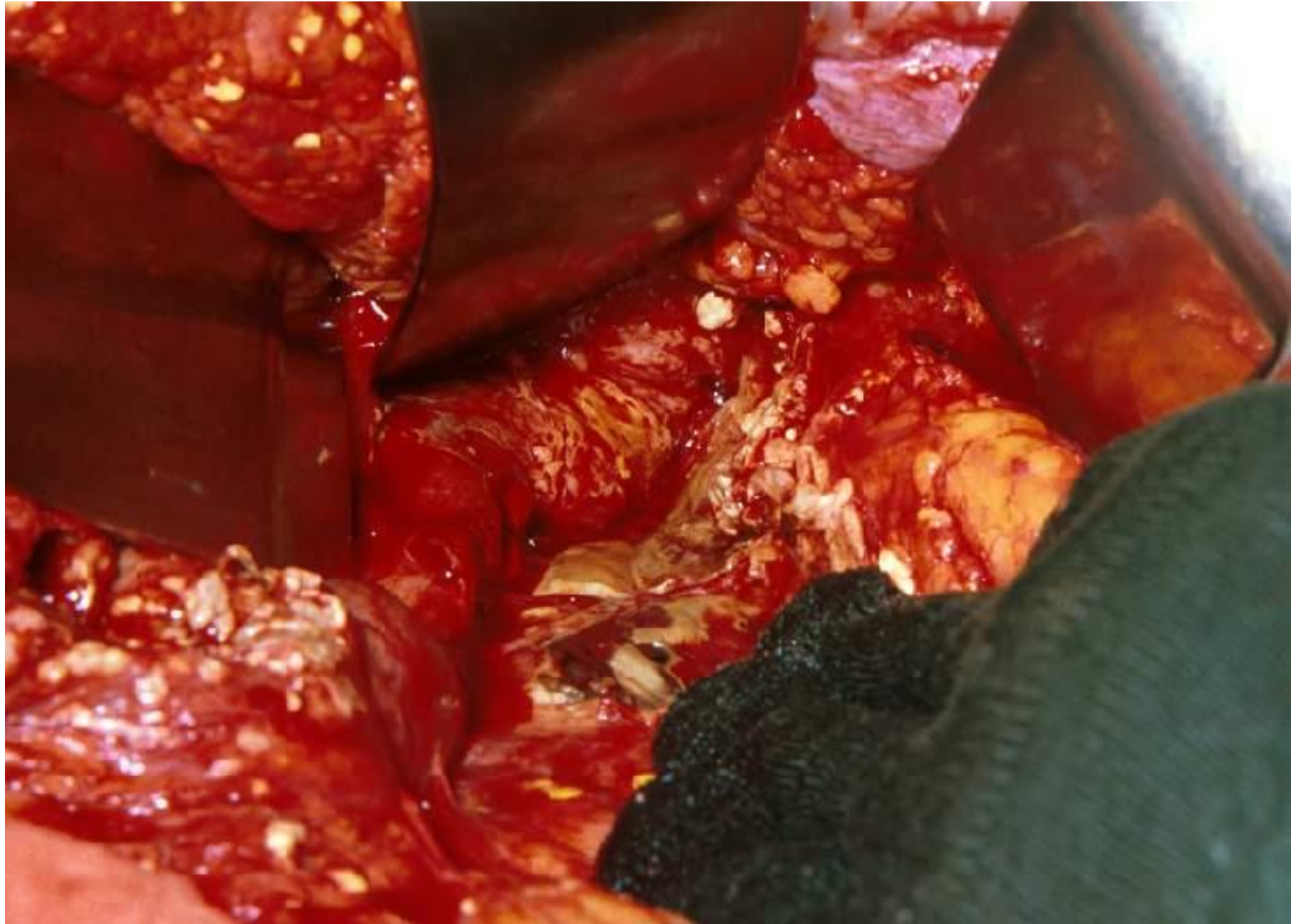Complicanze precoci e tardive (emorragie, ascesso, necrosi)

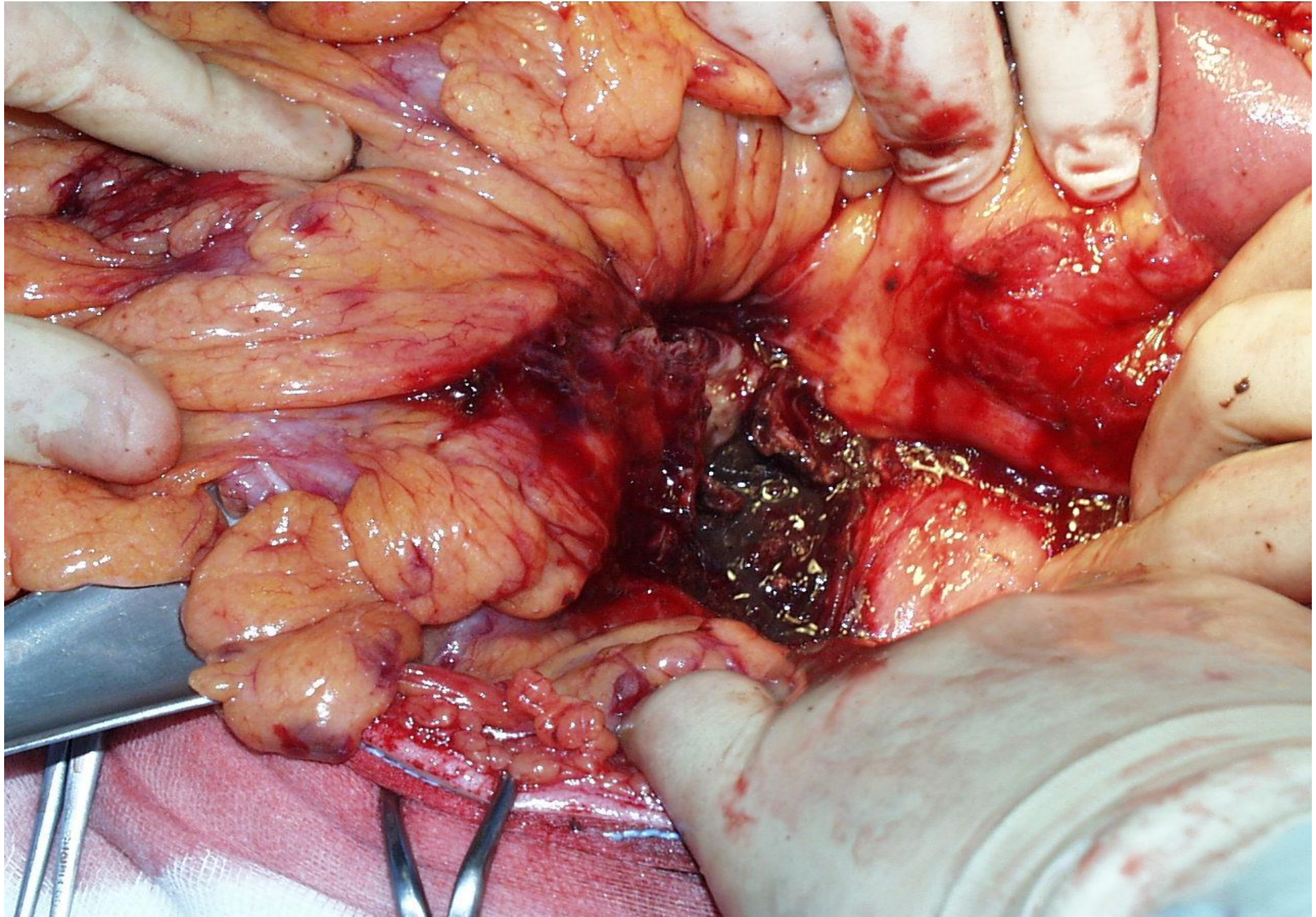
Pancreatite biliare (colecistectomia il prima possibile)











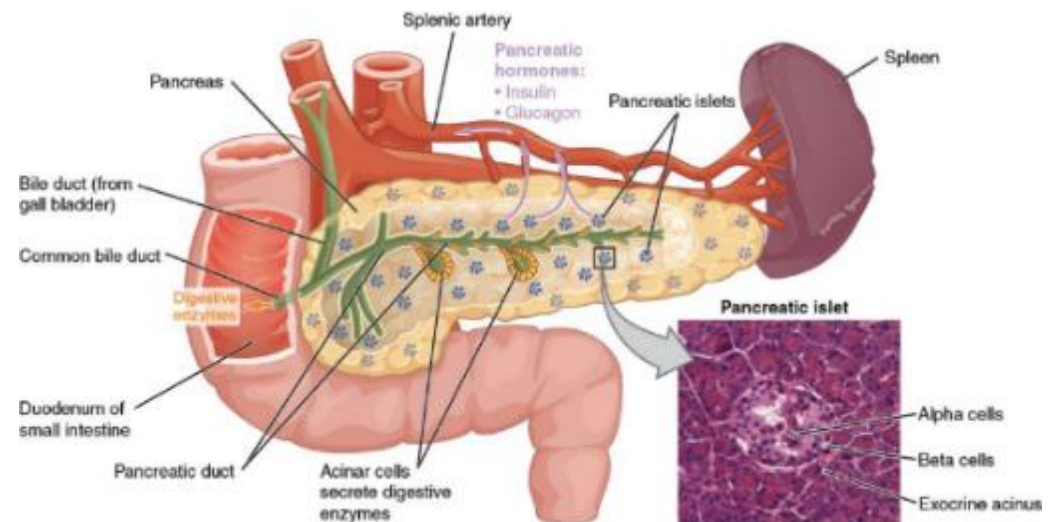
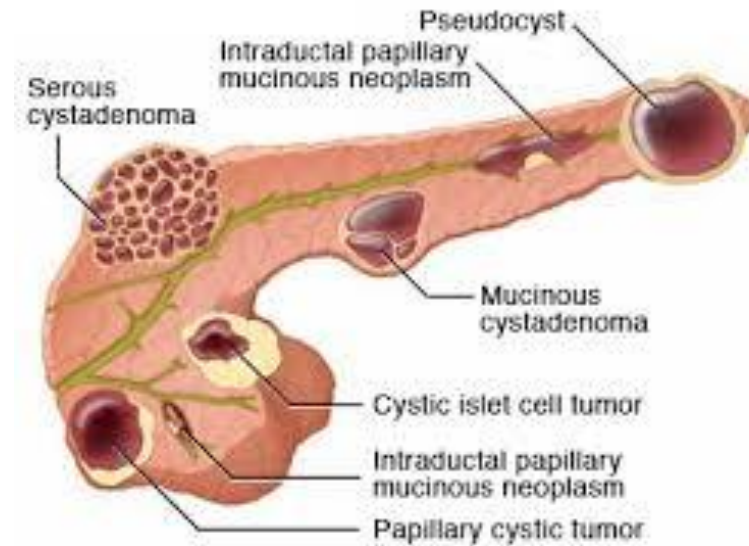


Questions ?

Lesioni cistiche

CLASSIFICAZIONE

- Pseudocisti
- Tumore cistico sieroso
- Tumore cistico mucinoso
 - Cisti mucinosa
 - IPMN
- Varianti cistiche di tumori solidi
 - TNE, adenocarcinoma, tumore a cellule acinari, tumore solido pseudopapillare



Lesioni cistiche

CONCETTI DI BASE

- Diagnosi differenziale: pseudocisti, cistoadenoma sieroso, cistoadenoma mucinoso, IPMN, cistoadenocarcinoma.
- Anamnesi: la diagnosi di pseudocisti è esclusa se l'anamnesi è negativa per pancreatite
- Imaging preoperatorio: TC ed eco-endoscopia
- Indicazione a follow-up strumentale: diagnosi di cistoadenoma sieroso o pseudocisti asintomatici
- Rischi: tumori mucinosi potenzialmente maligni

Lesioni cistiche

IPMN

Contents lists available at [ScienceDirect](https://www.sciencedirect.com)

Pancreatology

journal homepage: www.elsevier.com/locate/pan

International evidence-based Kyoto guidelines for the management of intraductal papillary mucinous neoplasm of the pancreas

Takao Ohtsuka ^{a,*}, Carlos Fernandez-del Castillo ^{b,**}, Toru Furukawa ^c, Susumu Hijioka ^d, Jin-Young Jang ^e, Anne Marie Lennon ^f, Yoshihiro Miyasaka ^g, Eizaburo Ohno ^h, Roberto Salvia ⁱ, Christopher L. Wolfgang ^j, Laura D. Wood ^k

Pancreatology 2023

The primary imaging methods are MRI/MRCP and MDCT.
EUS can be used for further investigation to findings of HGD / IC ^a.

Are any of the following "high-risk stigmata" of HGD / IC ^a present?

- i) obstructive jaundice in a patient with cystic lesion of the head of the pancreas
- ii) enhancing mural nodule ≥ 5 mm or solid component
- iii) main pancreatic duct ≥ 10 mm
- iv) suspicious or positive results of cytology (if performed, option) ^b

Yes

Consider surgery,
if clinically
appropriate ^c

No

Are any of the following "worrisome features" present?

- Clinical:**
- i) acute pancreatitis
 - ii) increased serum level of CA19-9
 - iii) new onset or acute exacerbation of diabetes within past one year
- Imaging:**
- iv) cyst ≥ 30 mm
 - v) enhancing mural nodule < 5 mm
 - vi) thickened/enhancing cyst walls
 - vii) main pancreatic duct ≥ 5 mm and < 10 mm
 - viii) abrupt change in caliber of pancreatic duct with distal pancreatic atrophy
 - ix) lymphadenopathy
 - x) cystic growth rate ≥ 2.5 mm/year

Yes

Are any of the following factors present?

- i) repeated acute pancreatitis to worsen patient's quality of life
- ii) multiple "worrisome features" augmenting the likelihood of HGD / IC ^{a,d}
- iii) young, fit for surgery ^e

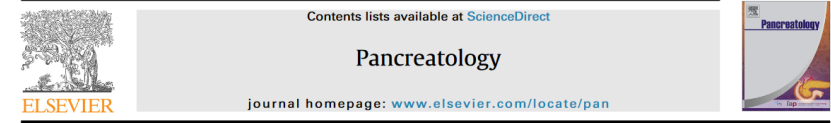Yes

No

No

Lesioni cistiche

IPMN



International evidence-based Kyoto guidelines for the management of intraductal papillary mucinous neoplasm of the pancreas

mandez-del Castillo ^{b, **}, Toru Furukawa ^c, Susumu Hijioka ^d, Lennon ^e, Yoshihiro Miyasaka ^g, Eizaburo Ohno ^h, L. Wolfgang ⁱ, Laura D. Wood ^k

Pancreatology 2023

Are any of the following "high-risk stigmata" of HGD / IC ^a present?

- i) obstructive jaundice in a patient with cystic lesion of the head of the pancreas
- ii) enhancing mural nodule $\geq 5\text{mm}$ or solid component
- iii) main pancreatic duct $\geq 10\text{mm}$
- iv) suspicious or positive results of cytology (if performed, option) ^b

Are any of the following "worrisome features" present?

Clinical:

- i) acute pancreatitis
- ii) increased serum level of CA19-9
- iii) new onset or acute exacerbation of diabetes within past one year

Imaging:

- iv) cyst $\geq 30\text{mm}$
- v) enhancing mural nodule $< 5\text{mm}$
- vi) thickened/enhancing cyst walls
- vii) main pancreatic duct $\geq 5\text{mm}$ and $< 10\text{mm}$
- viii) abrupt change in caliber of pancreatic duct with distal pancreatic atrophy
- ix) lymphadenopathy
- x) cystic growth rate $\geq 2.5\text{mm/year}$

Consider surgery, if clinically appropriate ^c

Are any of the following

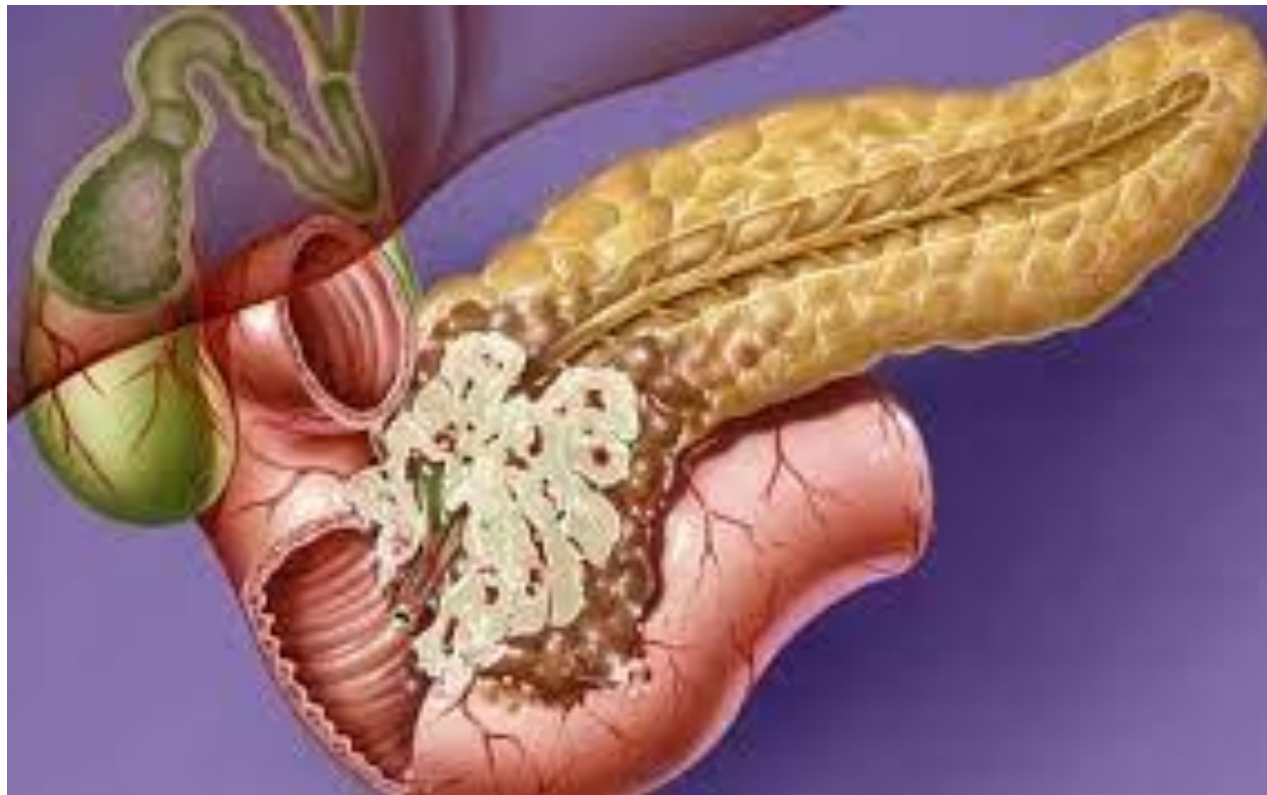- i) repeated acute p
- ii) multiple "worrisome"
- iii) young, fit for sur

Yes

No

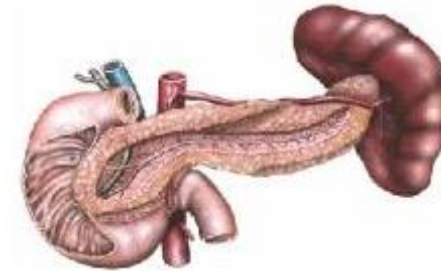No

Tumori maligni



Tumori maligni

WHO CLASSIFICATION



- Benign Tumors

Periampullary Tissue

- Papillary adenoma

Exocrine pancreas

Cystadenoma

Endocrine pancreas

- Malignant Tumors

Periampullary Tissue

- Papillary carcinoma (3%)
- Distal CBD carcinoma (10%)
- Duodenum carcinoma

Exocrine pancreas

- Cystadenocarcinoma
- Acinar cell-carcinoma (10%)
- Ductal adenocarcinoma (70%)
- IPMN

Tumori periampollari

Classification:

1. Ampullary carcinoma
2. Duodenal carcinoma
3. Distal bile duct carcinoma

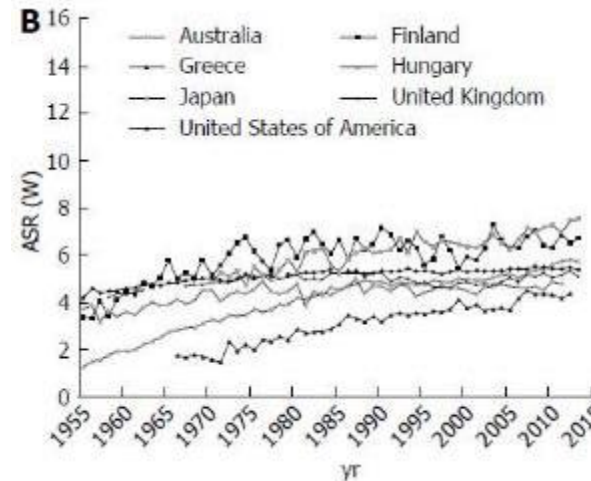
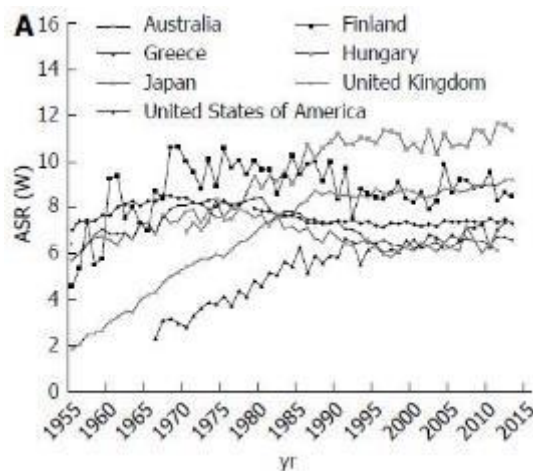
Prognosis of operated periampullary carcinomas

5 yr survival rates after operation		
	Mean, %	Range, %
<i>Ampulla of Vater</i>	40	28-70
<i>Distal CBD</i>	22	17-33
<i>Duodenum</i>	25	33-68

Adenocarcinoma

EPIDEMIOLOGIA

- ❖ Quinta causa di morte per tumori in Italia
- ❖ 7000 nuovi casi per anno con tasso di mortalità globale del 95%
- ❖ Tasso di sopravvivenza molto basso, < 5% ad 1 anno, 8% a 5 anni.
- ❖ Storia familiare significativa nel 10% dei casi
- ❖ Incidenza in aumento in tutto il mondo (13500 nuovi casi in Italia nel 2016!!)



Trend di mortalità per cancro pancreatico nel sesso maschile (A) e sesso femminile (B)

Adenocarcinoma

EZIOLOGIA E PREVENZIONE

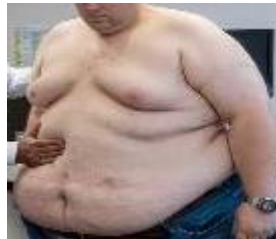

Fumo

Sedentarietà

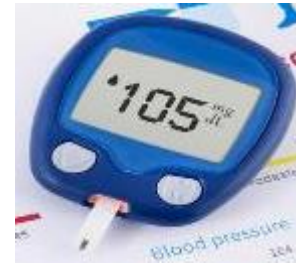

Stili di vita scorretti



Obesità

Altre patologie



Abuso di alcol

Storia familiare



Adenocarcinoma

SINTOMI: malattia silente

- ❖ Le caratteristiche anatomiche e topografiche del pancreas lo rendono **scarsamente accessibile** alle metodiche di imaging tradizionale
- ❖ I sintomi che caratterizzano la patologia pancreaticca sono **eterogenei, mal definiti** e **poco specifici**
- ❖ La diagnosi è spesso tardiva e formulata solo **mediante indagini strumentali**

Adenocarcinoma

DIAGNOSI PRECOCE: problemi

- ❖ Pochi e sicuri fattori di rischio (FR)
- ❖ Assenza di semplici test di screening
- ❖ Sintomatologia spesso intermittente o addirittura assente (prima di provocare compressioni ab estrinseco)!



Il paziente si rassicura



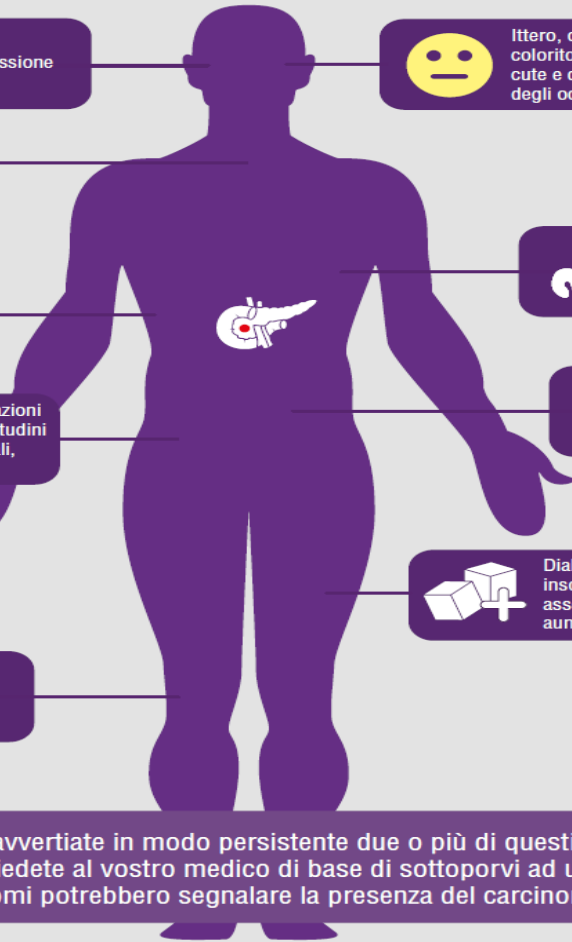
ignora i sintomi

- ❖ MMG spesso prima figura coinvolta

- In UK circa il 50% dei MMG vede un nuovo caso di cancro pancreatico ogni 5 anni
- Sintomi spesso si sovrappongono con altre condizioni benigne
- Scarso accesso del MMG alle “cross-sectional imaging”



Conoscere i 10 segnali di allarme del carcinoma del pancreas



Depressione

Ittero, ovvero colorito giallastro della cute e delle sclere degli occhi

Nausea

Dolore addominale

Calo ponderale inspiegabile

Dolore nella parte centrale della colonna

Modificazioni delle abitudini intestinali, diarrea

Modificazioni delle abitudini intestinali, steatorrea

Diabete di nuova insorgenza non associato ad aumento ponderale

Trombosi venosa profonda



Qualora avvertiate in modo persistente due o più di questi sintomi, per voi inusuali, chiedete al vostro medico di base di sottoporvi ad un controllo, poiché tali sintomi potrebbero segnalare la presenza del carcinoma pancreatico.

PANCREATIC CANCER: 16 WARNING SIGNS YOU SHOULD KNOW

SYMPTOMS: Pancreatic cancer may cause only vague unexplained symptoms. If you are experiencing one or more of the below symptoms, the Pancreatic Cancer Action Network urges you to speak to your doctor immediately and reference pancreatic cancer.

- Pain:** usually in the abdomen or back
- Loss of appetite**
- Jaundice:** yellowing of the skin and/or eyes
- Weight loss**
- Nausea**
- Change in stool**
- Recent onset diabetes**

RISK FACTORS: Though the exact causes of pancreatic cancer are not yet well understood, research studies have identified certain risk factors that may increase the likelihood that an individual will develop the disease.


- Family History**
If a person's mother, father, sibling or child had pancreatic cancer, then that person's risk for developing the disease increases 2-3 times.
- Diabetes**
Pancreatic cancer is more likely to occur in people who have long-standing (over 5 years) diabetes.
- Pancreatitis**
People with chronic pancreatitis have an increased risk of developing pancreatic cancer. The risk of developing pancreatic cancer is even higher in individuals who have hereditary pancreatitis.
- Smoking**
Smoking is a significant risk factor and may cause about 20-30% of all exocrine pancreatic cancer cases.
- Race**
African-Americans and Ashkenazi Jews have a higher incidence of pancreatic cancer.
- Age**
The chance of developing pancreatic cancer increases with age. Most people diagnosed with pancreatic cancer are over the age of 60.
- Gender**
Slightly more men are diagnosed with pancreatic cancer than women.
- Diet**
A diet high in red and processed meats is thought to increase the risk of developing pancreatic cancer. A diet high in fruits and vegetables may decrease the risk.
- Obesity**
Obese people have a 20% increased risk of developing the disease compared to people of a normal weight.

CONTENT PROVIDED BY THE PANCREATIC CANCER ACTION NETWORK. LEARN MORE AT [PANCAN.ORG](http://pancan.org)




Source: Key Pancreatic Cancer Statistics (American Cancer Society Cancer Facts & Figures 2015, Atlanta: American Cancer Society, 2014)

Adenocarcinoma

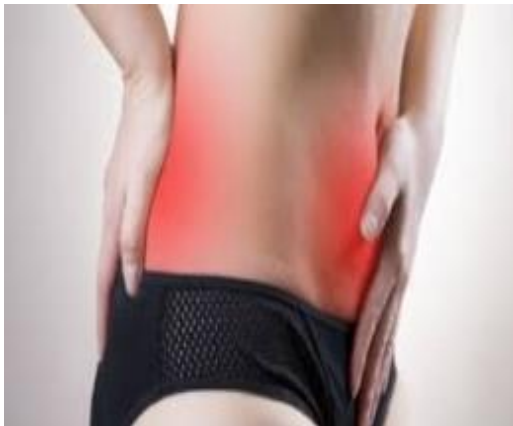- 
- ❖ Astenia
 - ❖ Perdita di peso **80-85 %**
 - ❖ Anoressia alimentare
 - ❖ Dolore Addominale
 - ❖ Epigastralgia
 - ❖ Urine ipercromiche
 - ❖ **Scompenso glicemico 50-55%**
 - ❖ Ittero
 - ❖ Nausea e vomito
 - ❖ Dolore dorsale **45 %**
 - ❖ Diarrea
 - ❖ **Steatorrea (feci untuose) 25%**
 - ❖ Tromboflebiti **3%**

WARNING



Adenocarcinoma

WARNING



Intenso **dolore addominale di tipo viscerale** che insorge nei quadranti superiori con graduale **irradiazione al dorso**, più severo di notte; il paziente per trovare un po' di sollievo tende a piegarsi in avanti; spesso richiesta la neurolisi del plesso celiaco e dei nervi

splanchnici

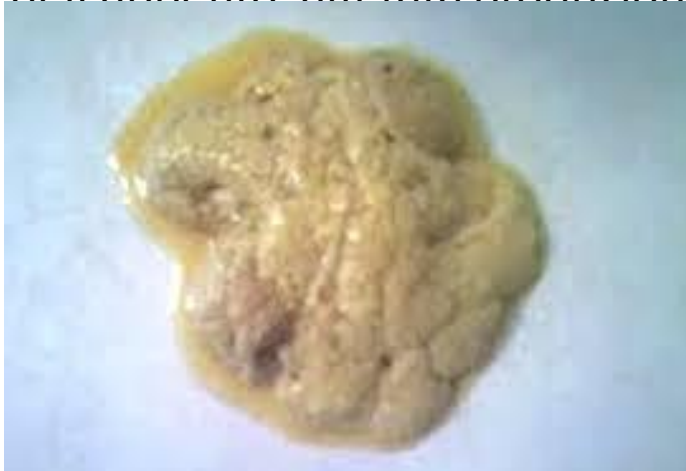Nausea e vomito per aumento dimensionale del tumore, pressione sul duodeno, infiammazione peripancreatica



Adenocarcinoma

WARNING

Improvvisa perdita di peso (“cachessia neoplastica”) dovuta alla diffusione del tumore agli organi vicini con compromissione della loro funzionalità, scarsa digestione dei nutrienti, riduzione dell’appetito, alterata produzione di enzimi



Steatorrea, feci untuose, grasse, di volume aumentato. La crescita del tumore compromette la produzione di enzimi pancreatici con minor assorbimento dei lipidi

Adenocarcinoma

Improvvisa perdita di appetito e senso di sazietà precoce anche con minime quantità di cibo, conseguente **letargia e habitus depresso**.



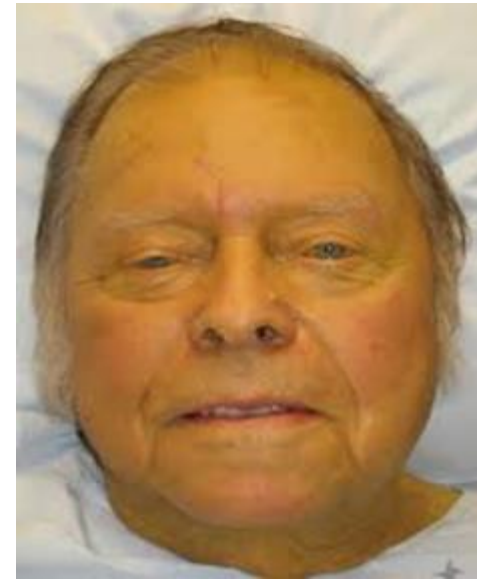WARNING

Rapido scompenso glicemico senza incremento ponderale ed in assenza di cause apparenti, senza storia familiare di Diabete. Il tumore porta a distruzione delle cellule che producono insulina favorendo **l'insorgenza di Diabete**

Adenocarcinoma

WARNING

Ittero con prurito diffuso segno di neoplasia avanzata della testa, spesso “muto” perché unico sintomo. Dovuto all’effetto compressivo della massa sul coledoco con ridotto scarico di bile in duodeno ed aumento della concentrazione



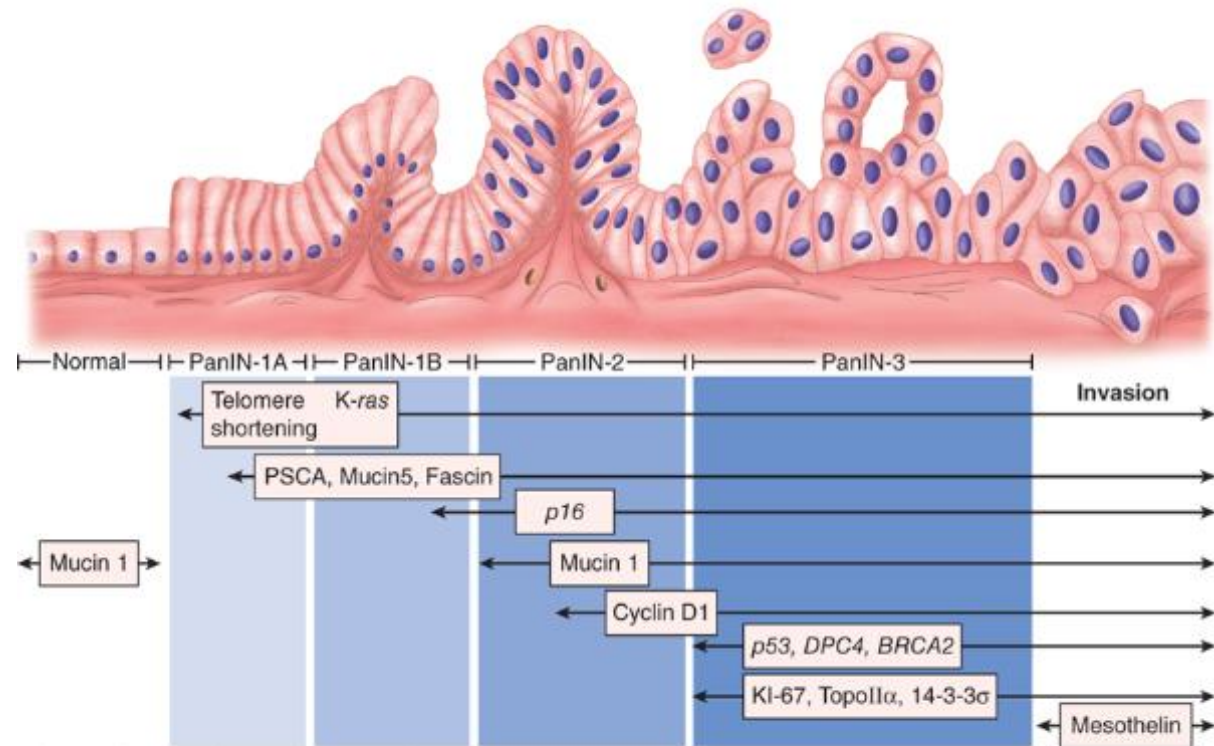
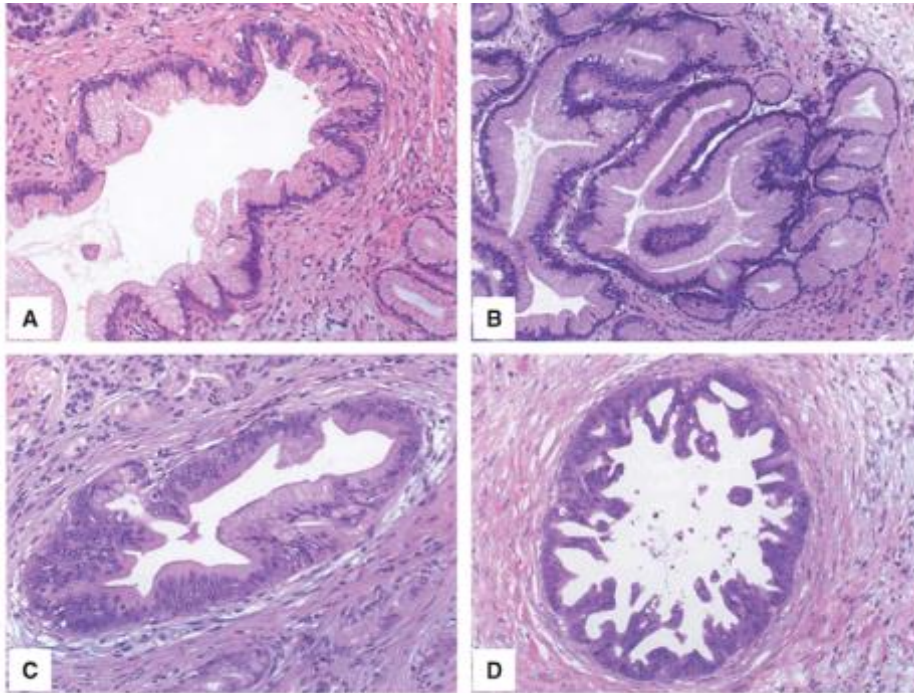
ngue

Urine ipercromiche, ambrate

nonostante abbondante idratazione quotidiana senza variazioni nella dieta

Adenocarcinoma

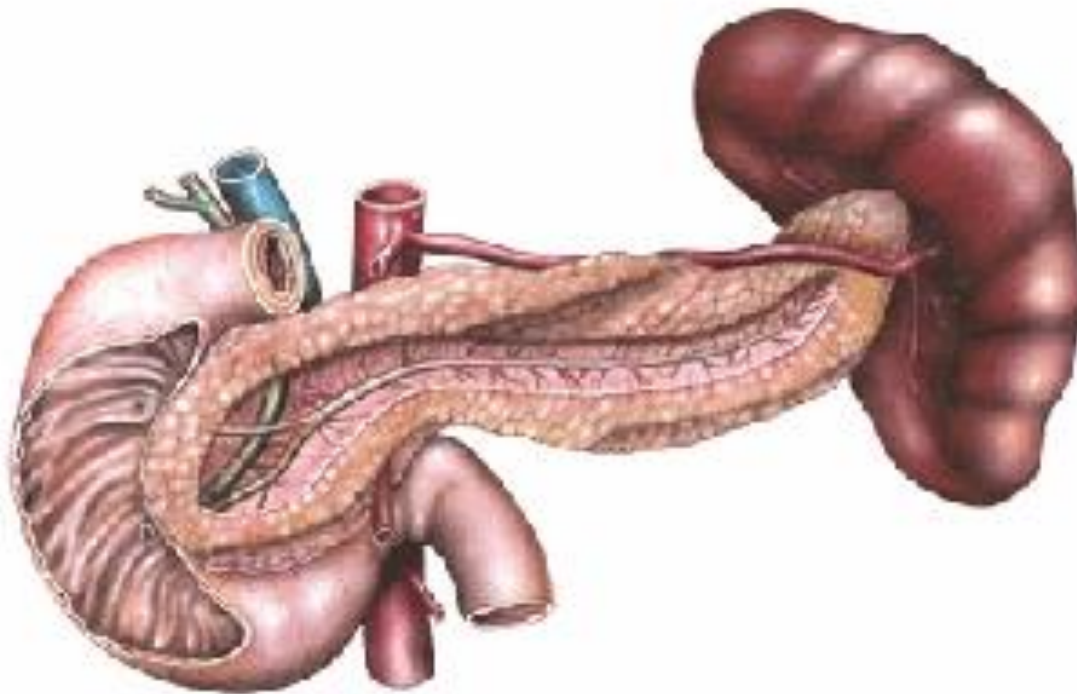
STORIA NATURALE E LOCALIZZAZIONI



Source: F.C. Brunicaudi, D.K. Andersen, T.R. Billiar, D.L. Dunn, L.S. Kao, J.G. Hunter, J.B. Matthews, R.E. Pollock: Schwartz's Principles of Surgery, 11e Copyright © McGraw-Hill Education. All rights reserved.

Adenocarcinoma

STORIA NATURALE E LOCALIZZAZIONI



Head	70 %
Body/tail	20 %
Papillary region	5 %
Distal CBD	3 %
Duodenum	2 %



Adenocarcinoma

MARCATORI TUMORALI

TUMORI ESOCRINI
CA 19-9

TUMORI ENDOCRINI

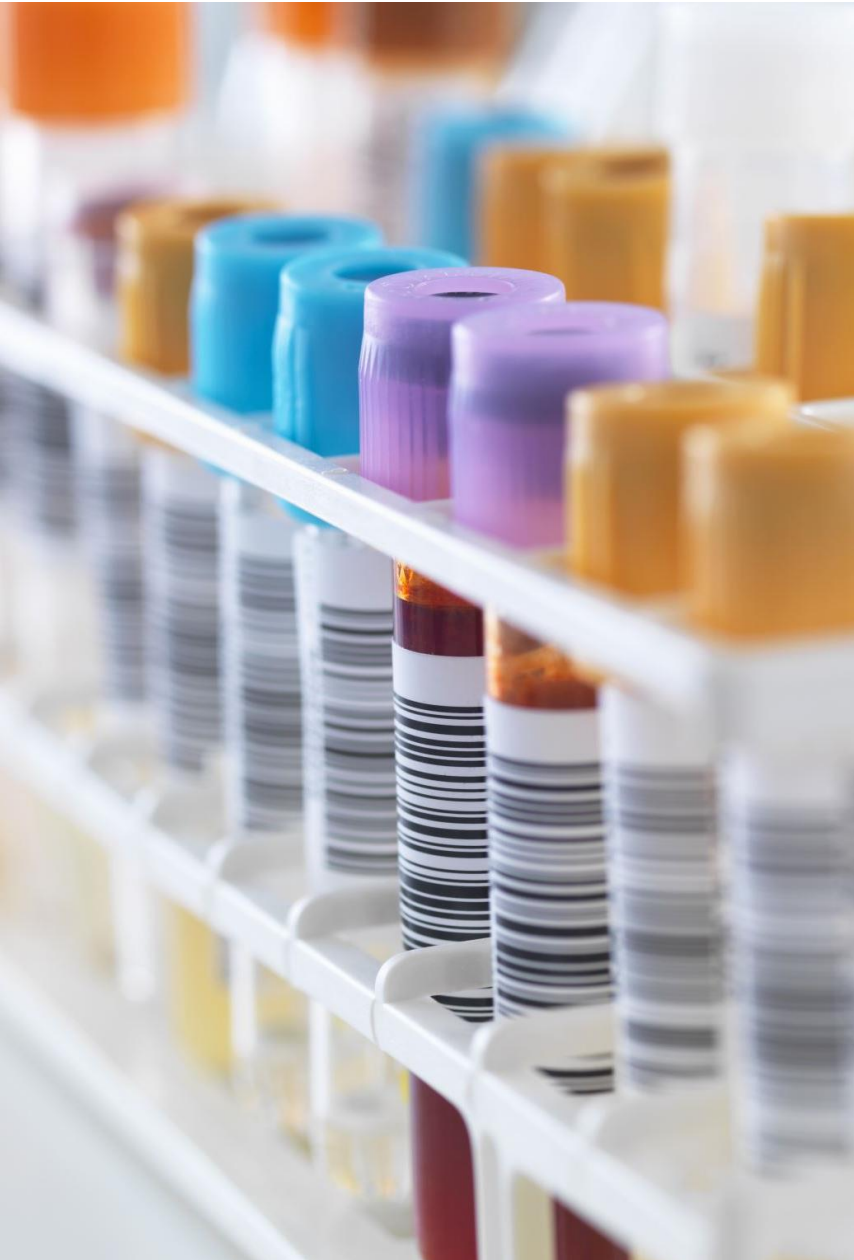Insulinoma - Insulin

Glucagonoma - Glukagon

Gastrinoma - Gastrin

NET - Chromogranin A, NSE

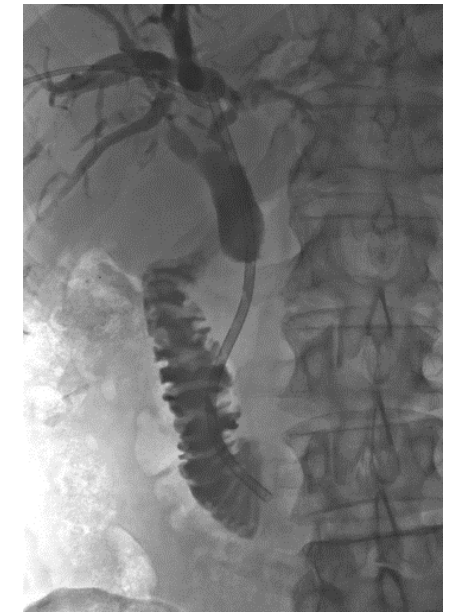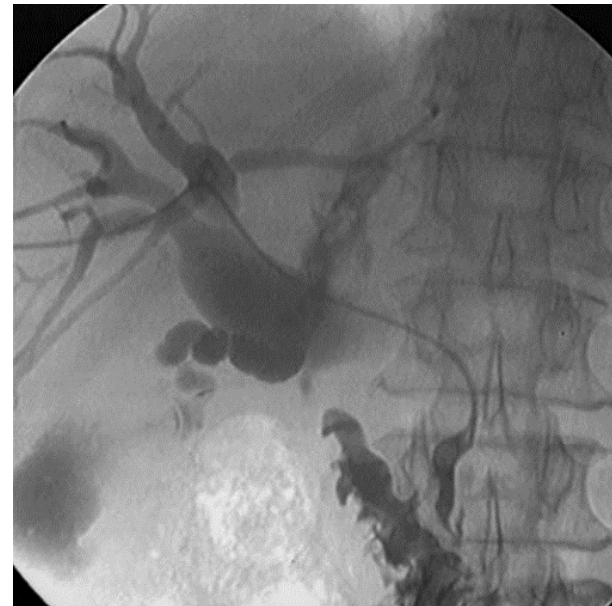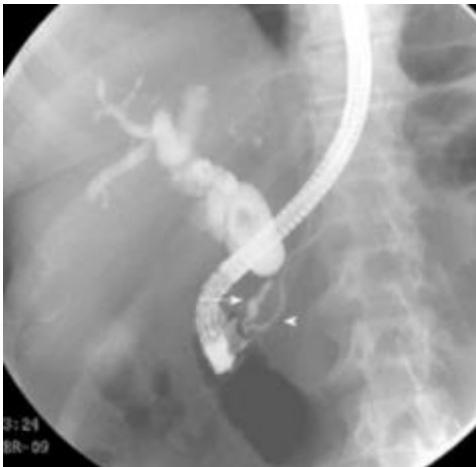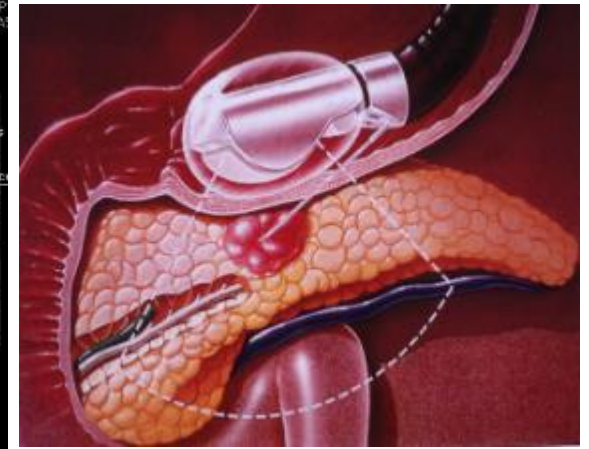
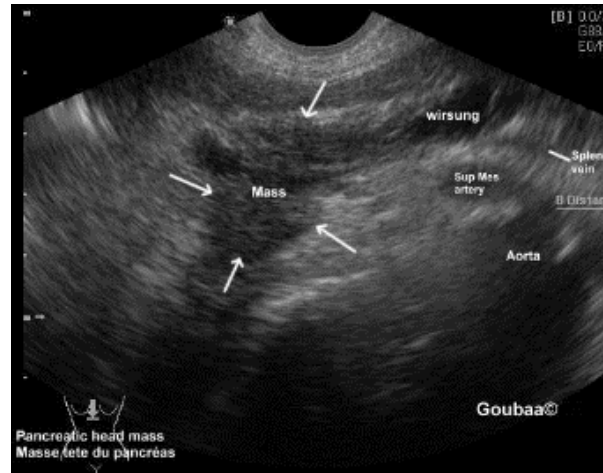
VIPoma - vasoactive intestinal polypeptid



Adenocarcinoma

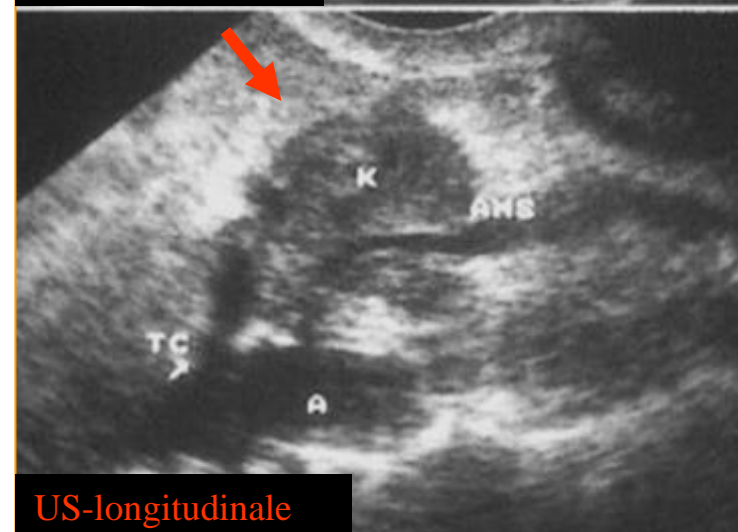
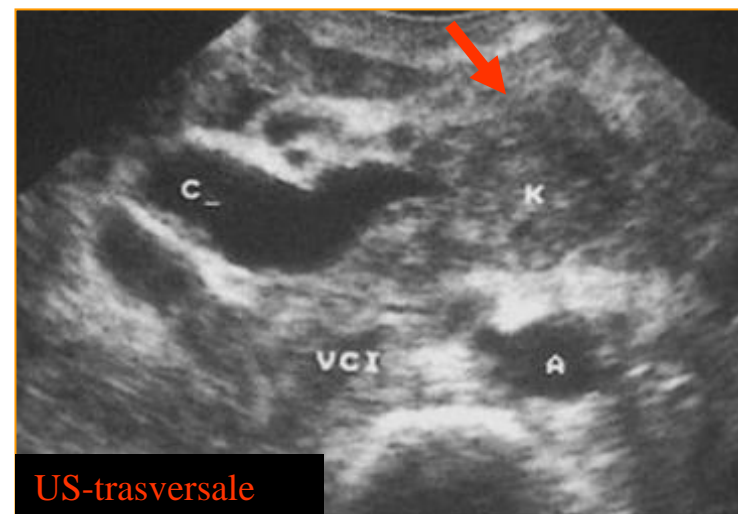
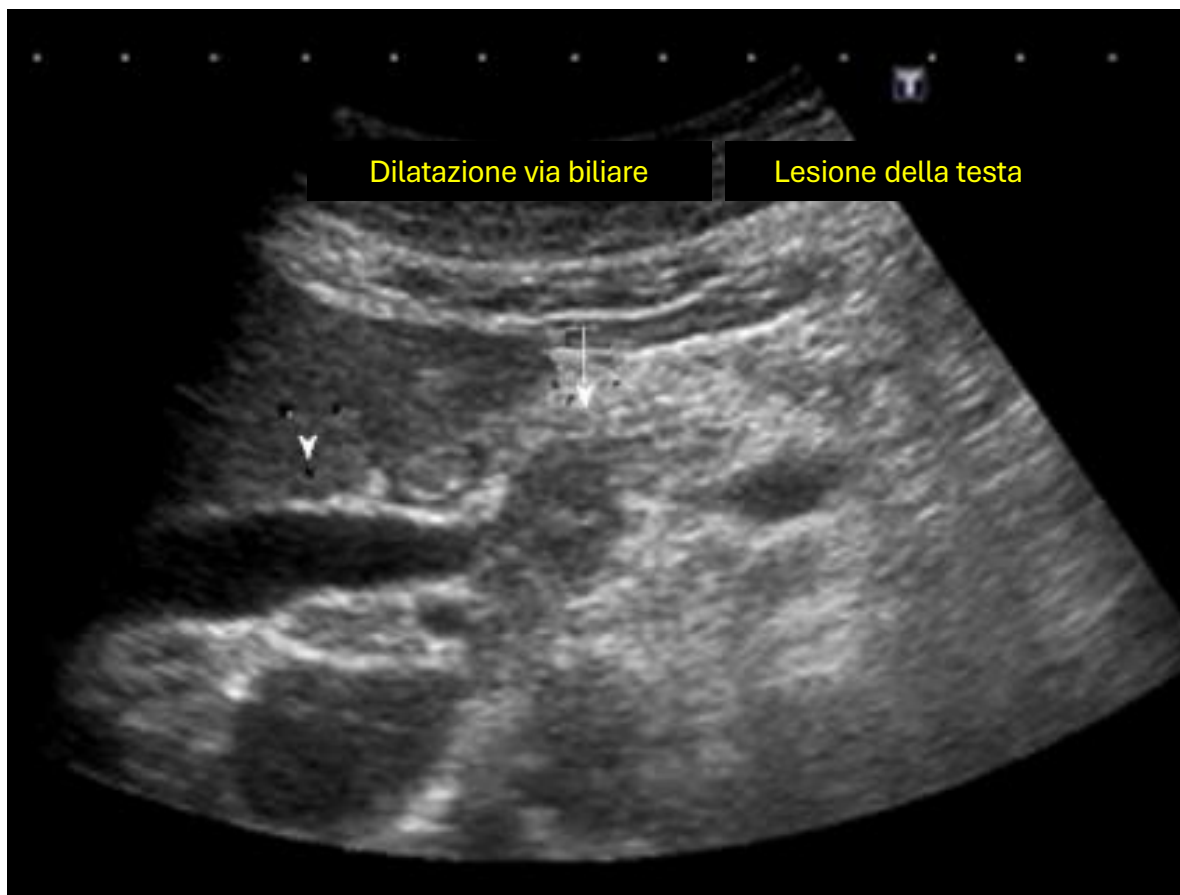
DIAGNOSI

- Marcatori tumorali
- Ecografia
- TC (T-N-M)
- RM pancreas (T-N)
- Ecoendoscopia (T<2cm-N) + Bx



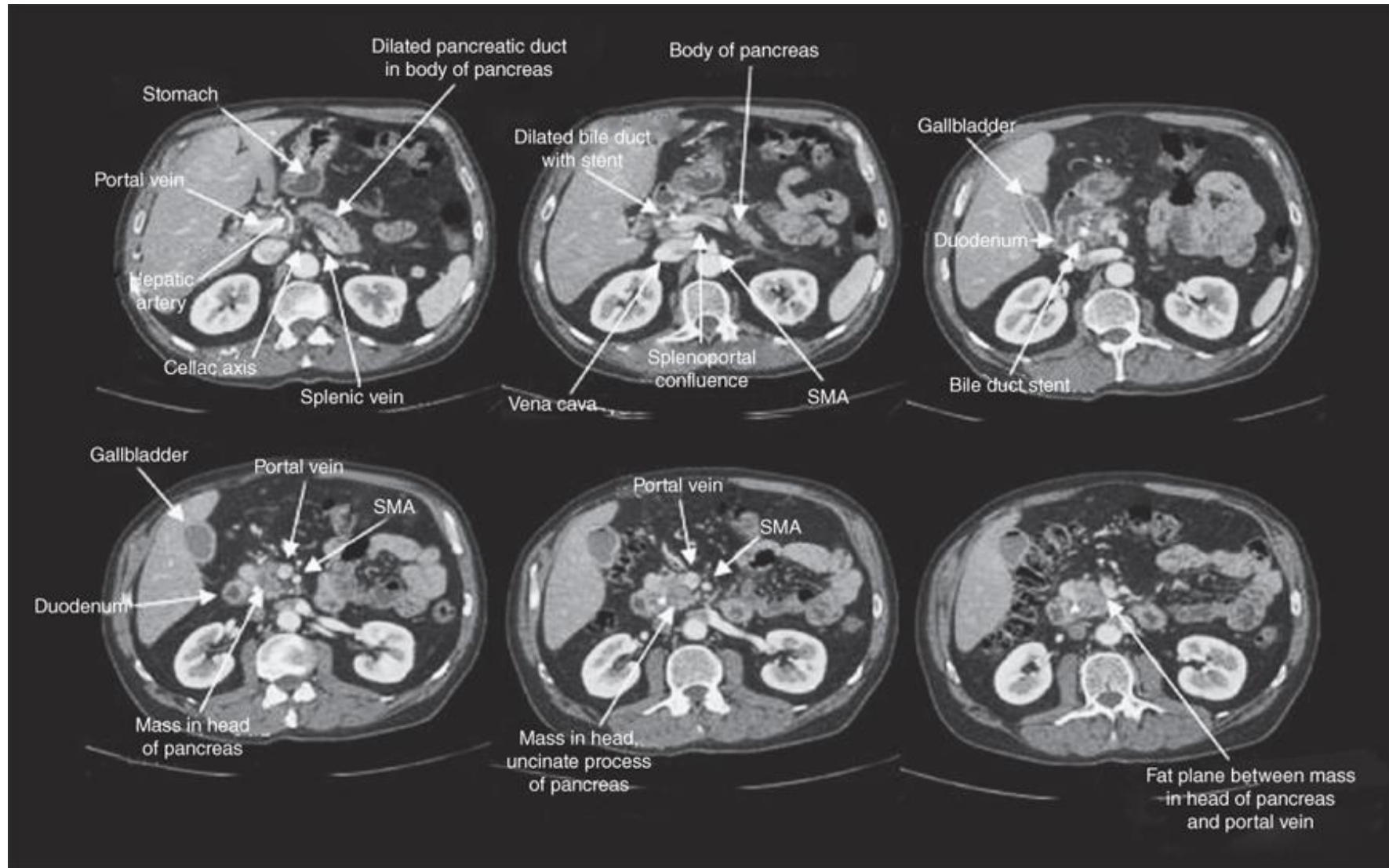
Adenocarcinoma

DIAGNOSI



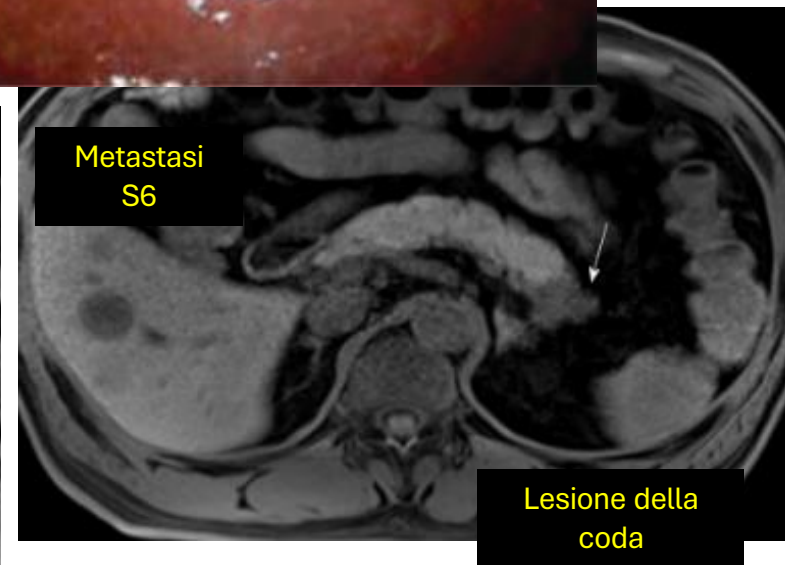
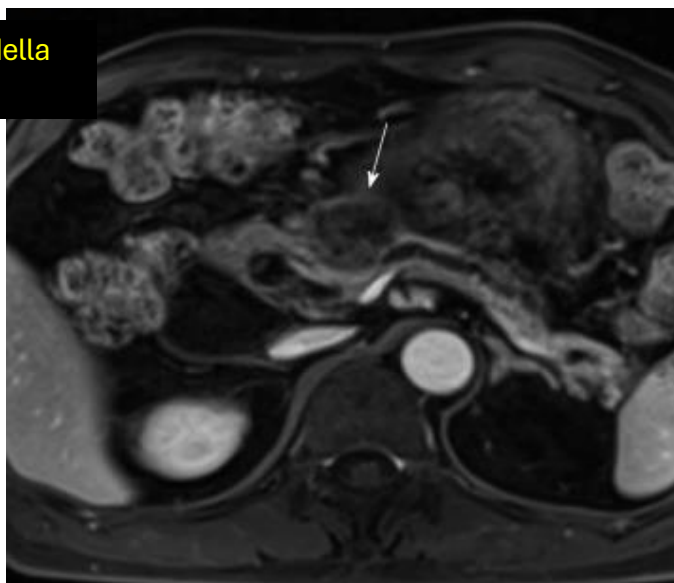
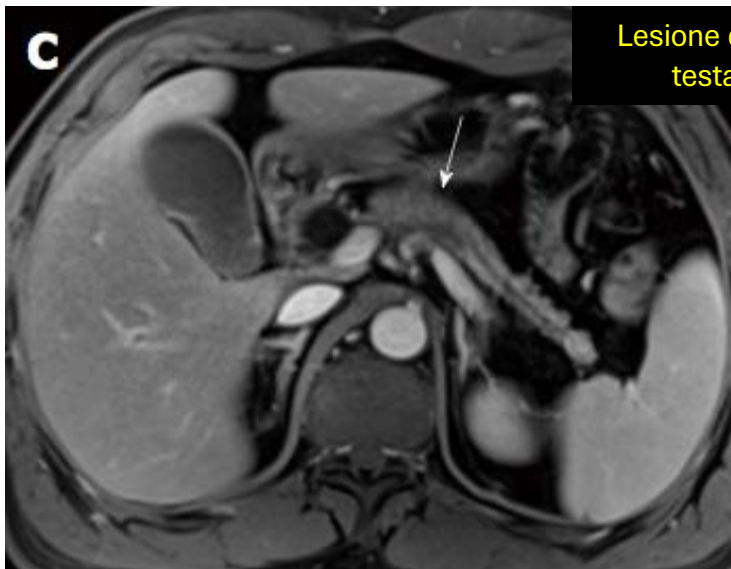
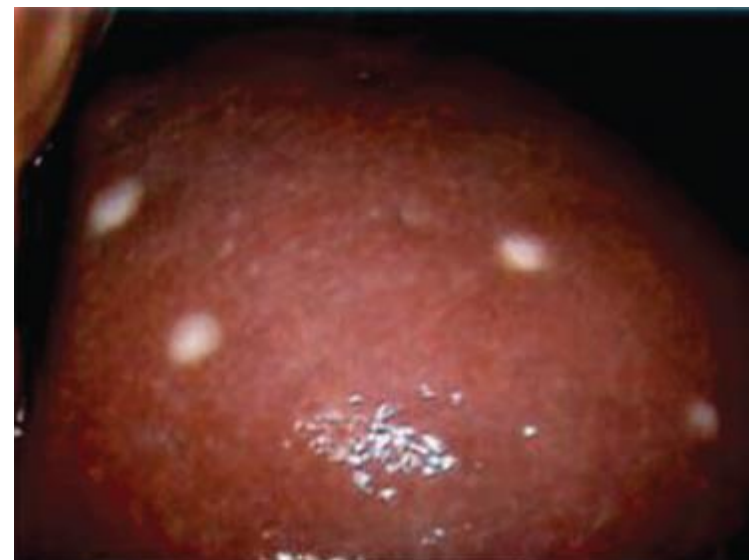
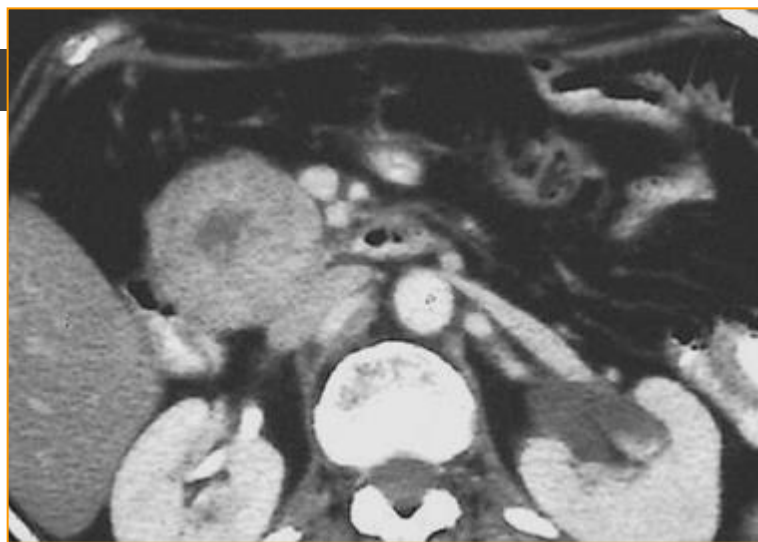
Adenocarcinoma

DIAGNOSI



Adenocarcinoma

DIAGNOSI





Adenocarcinoma


Pancreatology 18 (2018) 2–11



Contents lists available at [ScienceDirect](#)

Pancreatology

journal homepage: www.elsevier.com/locate/pan



International consensus on definition and criteria of borderline resectable pancreatic ductal adenocarcinoma 2017



Shuji Isaji ^{a,*}, Shugo Mizuno ^a, John A. Windsor ^b, Claudio Bassi ^c,
Carlos Fernandez-del Castillo ^d, Thilo Hackert ^e, Aoi Hayasaki ^a, Matthew H.G. Katz ^f,
Sun-Whe Kim ^g, Masashi Kishiwada ^a, Hirohisa Kitagawa ^h, Christoph W. Michalski ^e,
Christopher L. Wolfgang ⁱ

^a Hepatobiliary-Pancreatic and Transplant Surgery, Mie University Graduate School of Medicine, Japan

^b HBP/Upper GI Unit, Auckland City Hospital/Department of Surgery, University of Auckland, New Zealand

^c Pancreas Surgery Unit, Pancreas Institute, Verona University Hospital, Verona, Italy

^d Department of General and Gastrointestinal Surgery, Massachusetts General Hospital/Harvard Medical School, USA

^e Department of Surgery, University of Heidelberg, Germany

^f Department of Surgical Oncology, Division of Surgery, The University of Texas MD Anderson Cancer Center, USA

^g Department of Surgery, Seoul National University Hospital, South Korea

^h Department of Gastroenterologic Surgery, Toyama City Hospital/Department of Gastroenterological Surgery, Kanazawa University, Japan

ⁱ Department of Surgery, Johns Hopkins University School of Medicine, USA

Chirurgia pancreaticata

Potenzialmente curativi

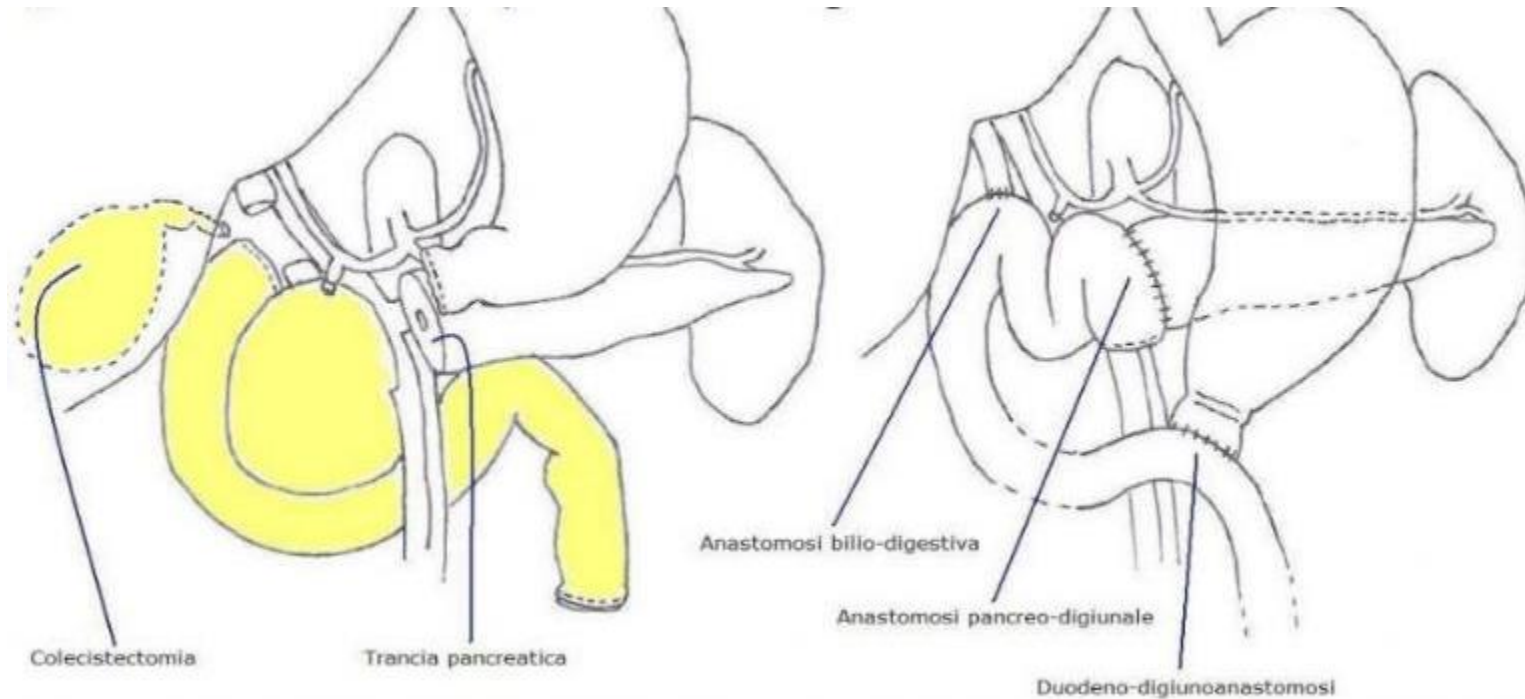
- Duodenocefalopancreasectomia (int. di Whipple)
 - senza conservazione del piloro
 - con conservazione del piloro (Traverso – Longmire)
- Pancreasectomia distale
- Pancreasectomia totale

Palliativi

- Coledocodigunostomia
- Gastroenterostomia

Chirurgia pancreaticata

DUODENOPANCREASECTOMIA CEFALICA (DCP)





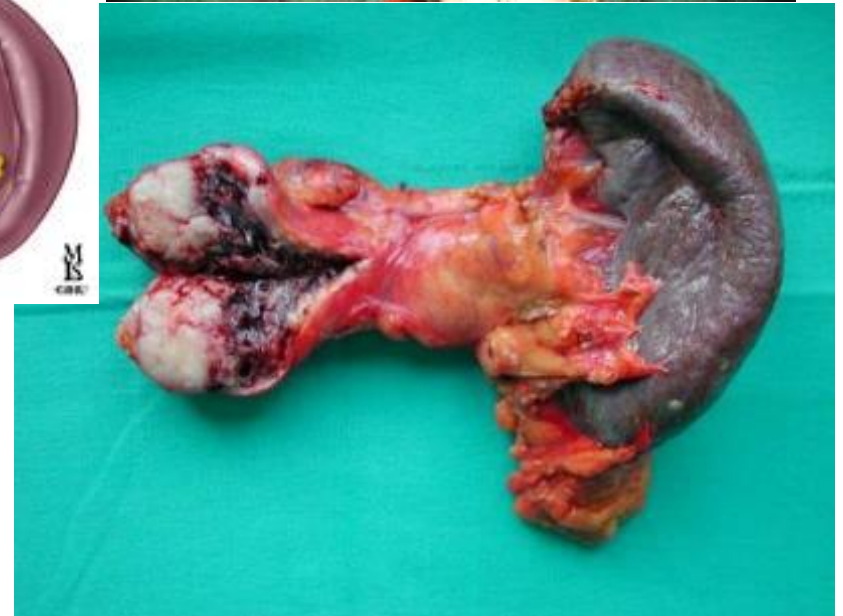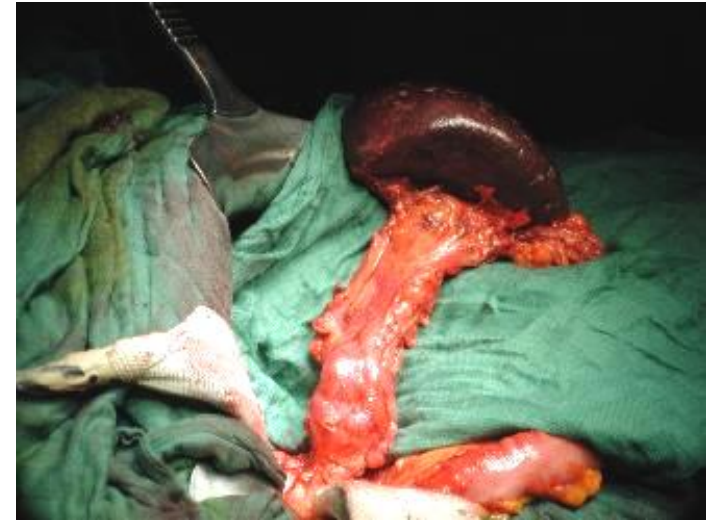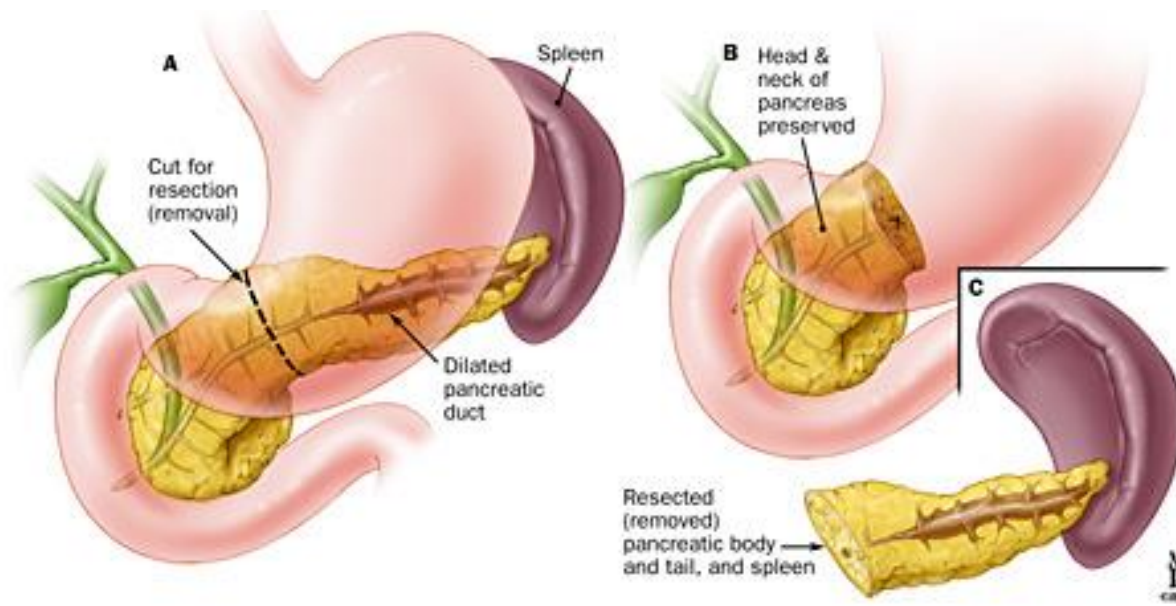
Chirurgia pancreaticata

DUODENOPANCREASECTOMIA CEFALICA (DCP)

<https://www.youtube.com/watch?v=ebTO2C6O4-4>

Chirurgia pancreaticata

SPLENOPANCREASECTOMIA





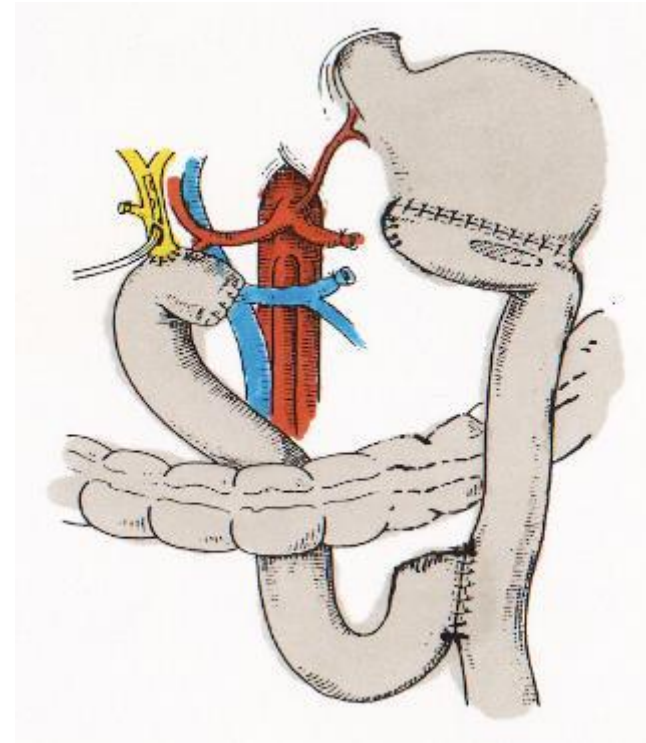
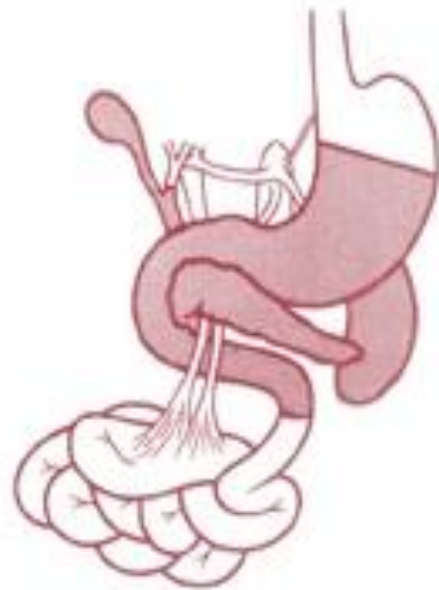Chirurgia pancreaticata

SPLENOPANCREASECTOIMA

<https://www.youtube.com/watch?v=h2gPClYk294>

Chirurgia pancreaticata

PANCREASECTOMIA TOTALE



Chirurgia pancreaticca

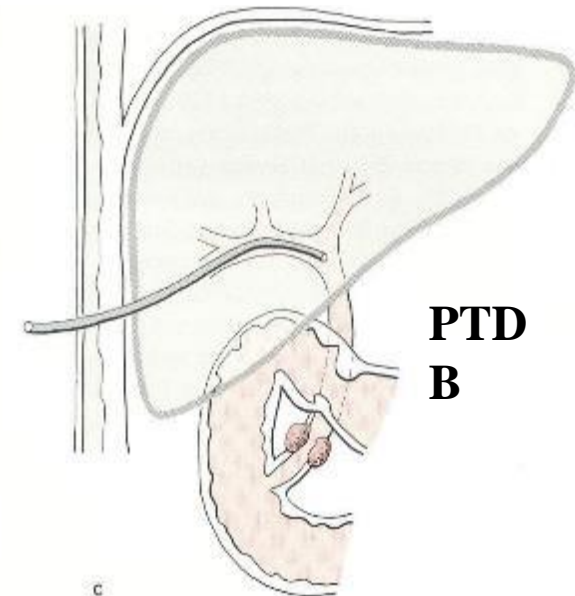
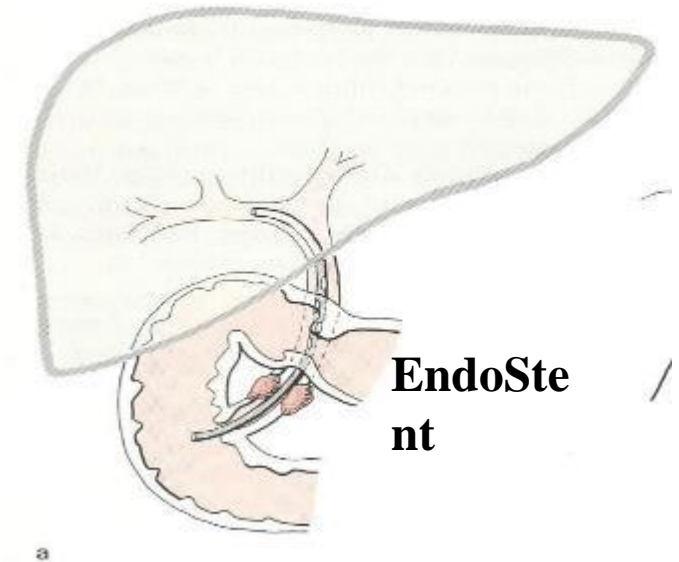
TERAPIA SINTOMATICA PALLIATIVA

■ ITTERO

- endoscopic stent placement
- radiologic PTDB
- surgical biliodigestive anastomosis

■ DOLORE

- Drugs
- Plexus blockade (radiologically or surgically)



Chirurgia pancreaticata

POST-OPERATIVE OUTCOMES

MORTALITA':

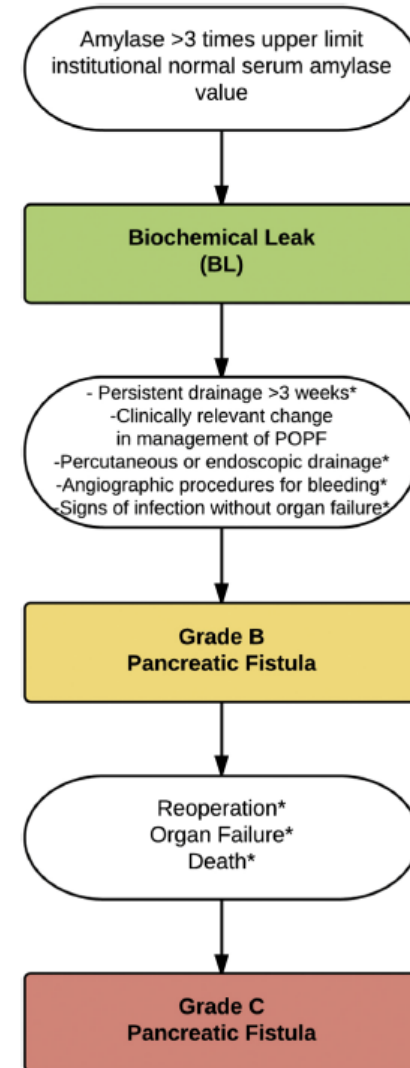
in centro non specializzato: 15-20%

in centro specializzato: <5%

MORBILITA': 25-50%

Pancreas

The 2016 update of the International Study Group (ISGPS) definition and grading of postoperative pancreatic fistula: 11 Years After



*Treatment/Event POPF related

Chirurgia pancreatica

Superficiale

- Ematoma
- Infezione

Intraddominale

- Ematoma
- Infezione
- Lesioni iatrogene

Specifiche

- POPF (Post Operative Pancreatic Fistula)
- Fistola biliare
- Fistola chilosa
- DGE (Delayed gastric emptying)
- Dumping Syndrome

Chirurgia pancreaticata

Identificazione complicanze:

- Anamnesi
- Esame obiettivo
 - Parametri vitali
 - Ittero, ferite, drenaggi
- Esami ematici
- Imaging



Uomo, 56 anni, dopo ERCP con sfinterotomia biliare per asportazione di coledoco litiasi, presenta importante dolore addominale diffuso, compatibile con addome acuta. Qual è il sospetto diagnostico?

- A. Perforazione gastrica da FANS
- B. Perforazione colica
- C. Perforazione intestinale
- D. Dolore compatibile con il postoperatorio



Uomo, 56 anni, dopo ERCP con sfinterotomia biliare per asportazione di coledoco litiasi, presenta importante dolore addominale diffuso, compatibile con addome acuta. Qual è il sospetto diagnostico?

- A. Perforazione gastrica da FANS
- B. Perforazione colica
- C. Perforazione intestinale**
- D. Dolore compatibile con il postoperatorio



Uomo, 56 anni, dopo ERCP con sfinterotomia biliare per asportazione di coledoco litiasi, presenta importante dolore addominale diffuso, compatibile con addome acuta. Quali esami faresti eseguire?

- A. Esami ematici e dopo osservazione
- B. TC con mdc
- C. RMN con mdc
- D. Esami ematici, ecografia addome



Uomo, 56 anni, dopo ERCP con sfinterotomia biliare per asportazione di coledoco litiasi, presenta importante dolore addominale diffuso, compatibile con addome acuta. Quali esami faresti eseguire?

- A. Esami ematici e dopo osservazione
- B. TC con mdc**
- C. RMN con mdc
- D. Esami ematici, ecografia addome



Uomo, 67 anni, si presenta in ambulatorio con ittero associato a nausea e prurito. Agli esami ematici: bilirubinemia totale 20 mg/dL, Hb 9,9 , AST 207, ALT240, gammaGT 540, fosfatasi alcalina 306. All'esame obiettivo addome trattabile, segno di Corvoisier-Terrier positivo. Alla TC addome, si evidenzia un sospetto interessamento da parte della neoplasia della vena mesenterica superiore. Quale esame diagnostico preoperatorio permette una diagnosi accurata nel sospetto di infiltrazione?

- A. Ecoendoscopia
- B. RMN addome superiore senza mdc
- C. ERCP
- D. Ecografia addome con mdc




Uomo, 67 anni, si presenta in ambulatorio con ittero associato a nausea e prurito. Agli esami ematici: bilirubinemia totale 20 mg/dL, Hb 9,9 , AST 207, ALT240, gammaGT 540, fosfatasi alcalina 306. All'esame obiettivo addome trattabile, segno di Corvoisier-Terrier positivo. Alla TC addome, si evidenzia un sospetto interessamento da parte della neoplasia della vena mesenterica superiore. Quale esame diagnostico preoperatorio permette una diagnosi accurata nel sospetto di infiltrazione?

- A. Ecoendoscopia**
- B. RMN addome superiore senza mdc
- C. ERCP
- D. Ecografia addome con mdc





Questions ?



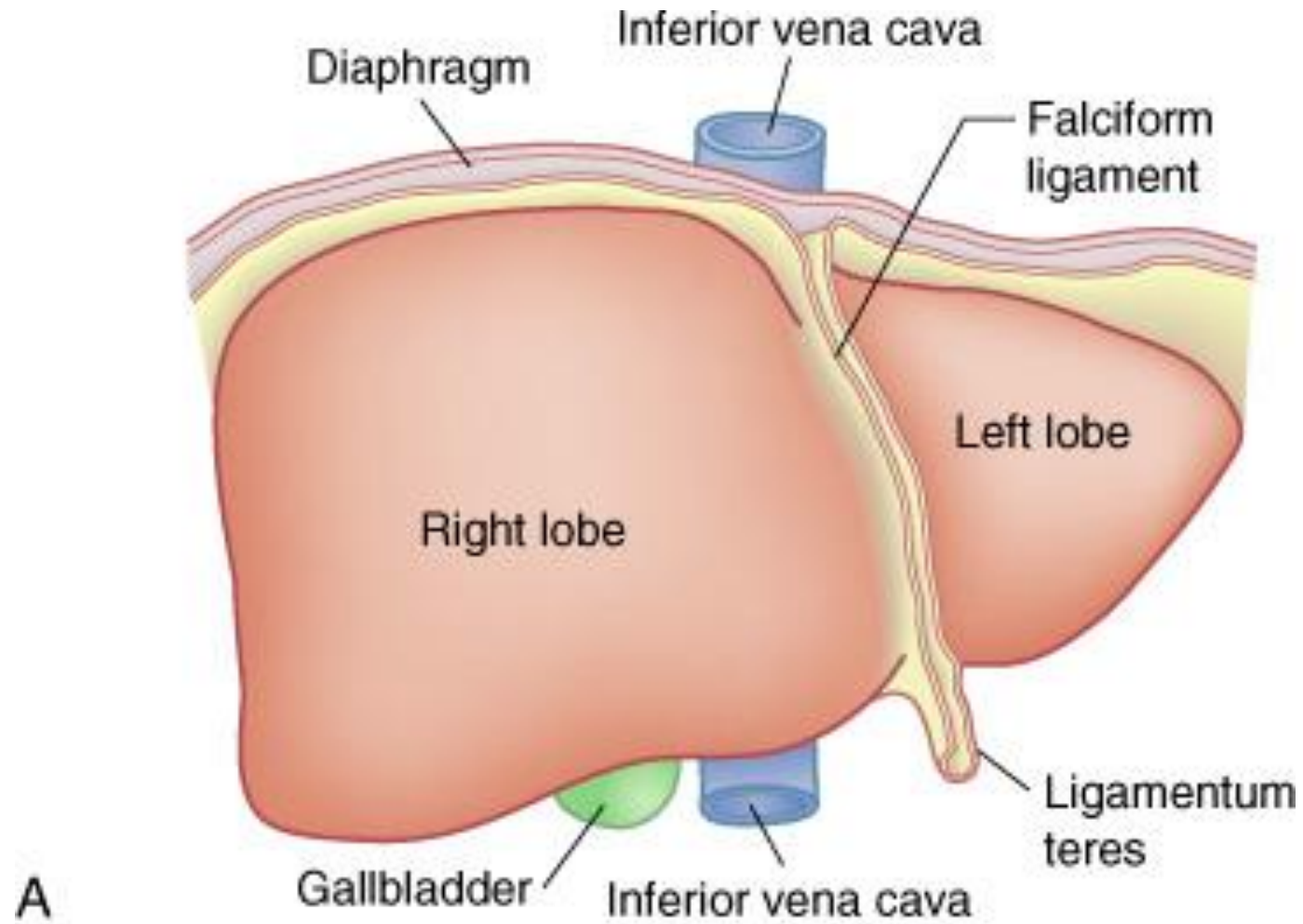
theAwkwardYeti.com

Patologia del fegato

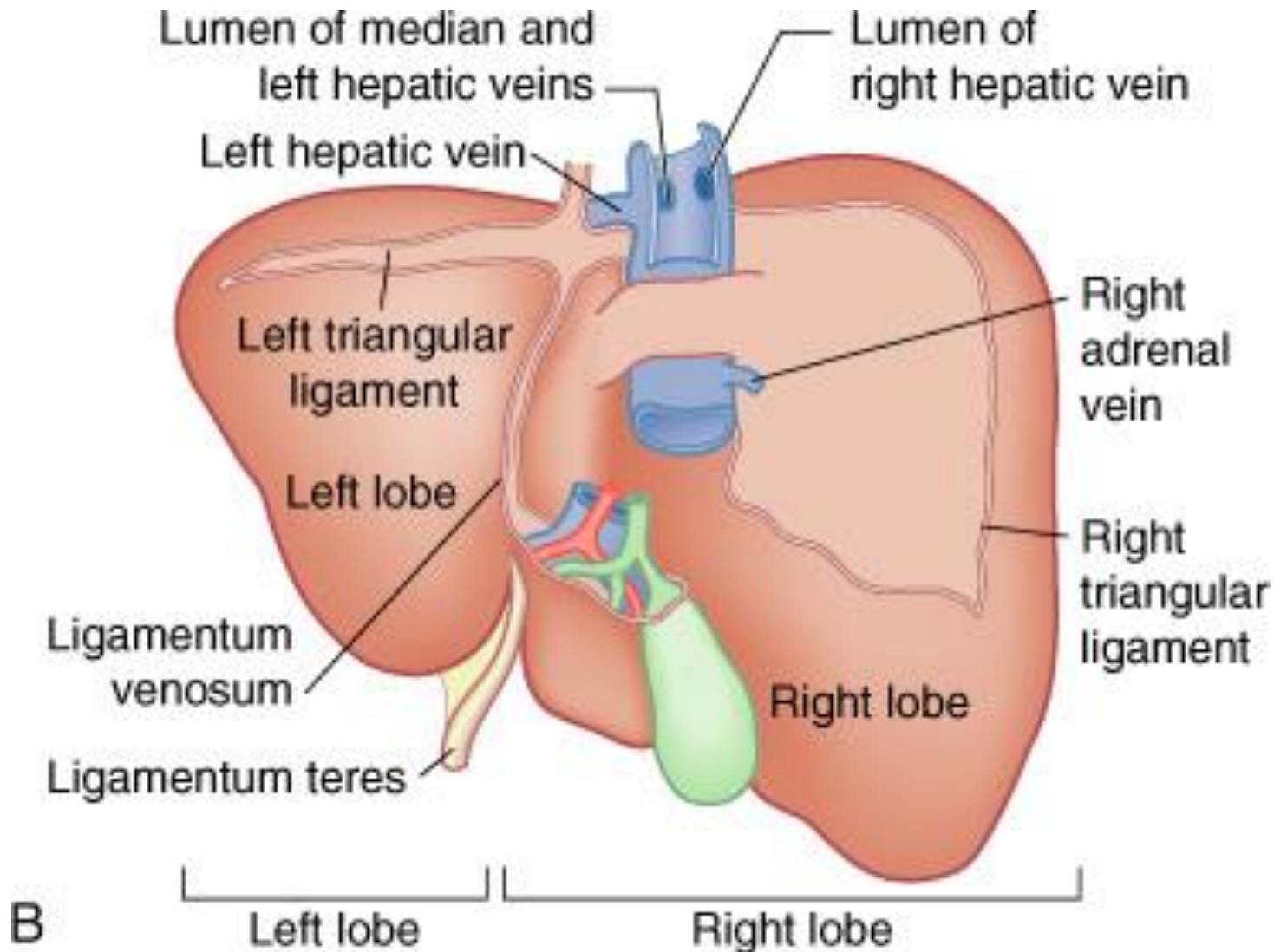
Indice

- Colecisti e vie biliari
 - Calcolosi della colecisti
 - Adenocarcinoma della colecisti e delle vie biliari
- Pancreas
 - Pancreatite acuta
 - Lesioni cistiche
 - Adenocarcinoma del pancreas
- Fegato
 - Cirrosi epatica
 - Lesioni benigne del fegato
 - Lesioni maligne del fegato
- Trapianto di fegato e ...

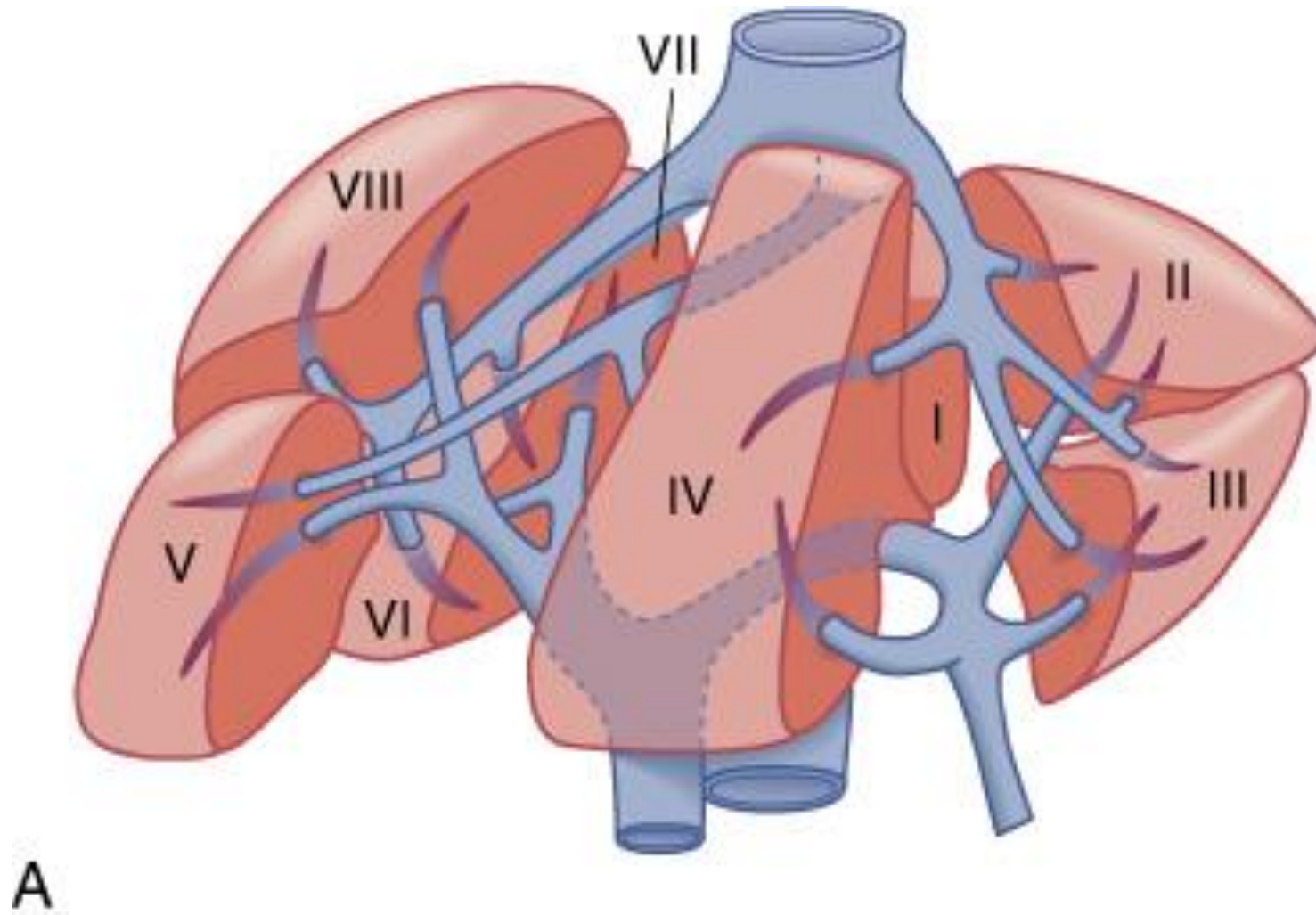
Anatomia



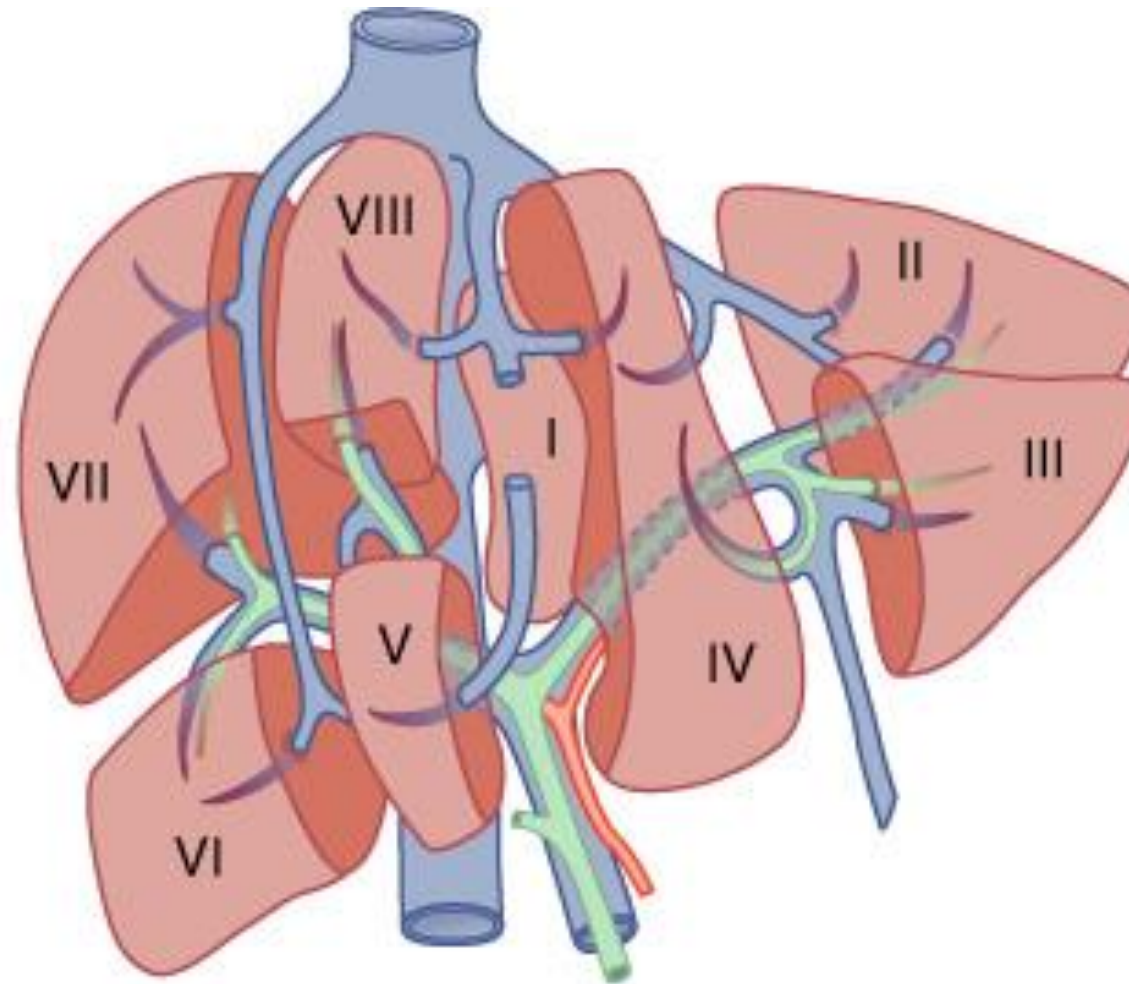
Anatomia



Anatomia



Anatomia

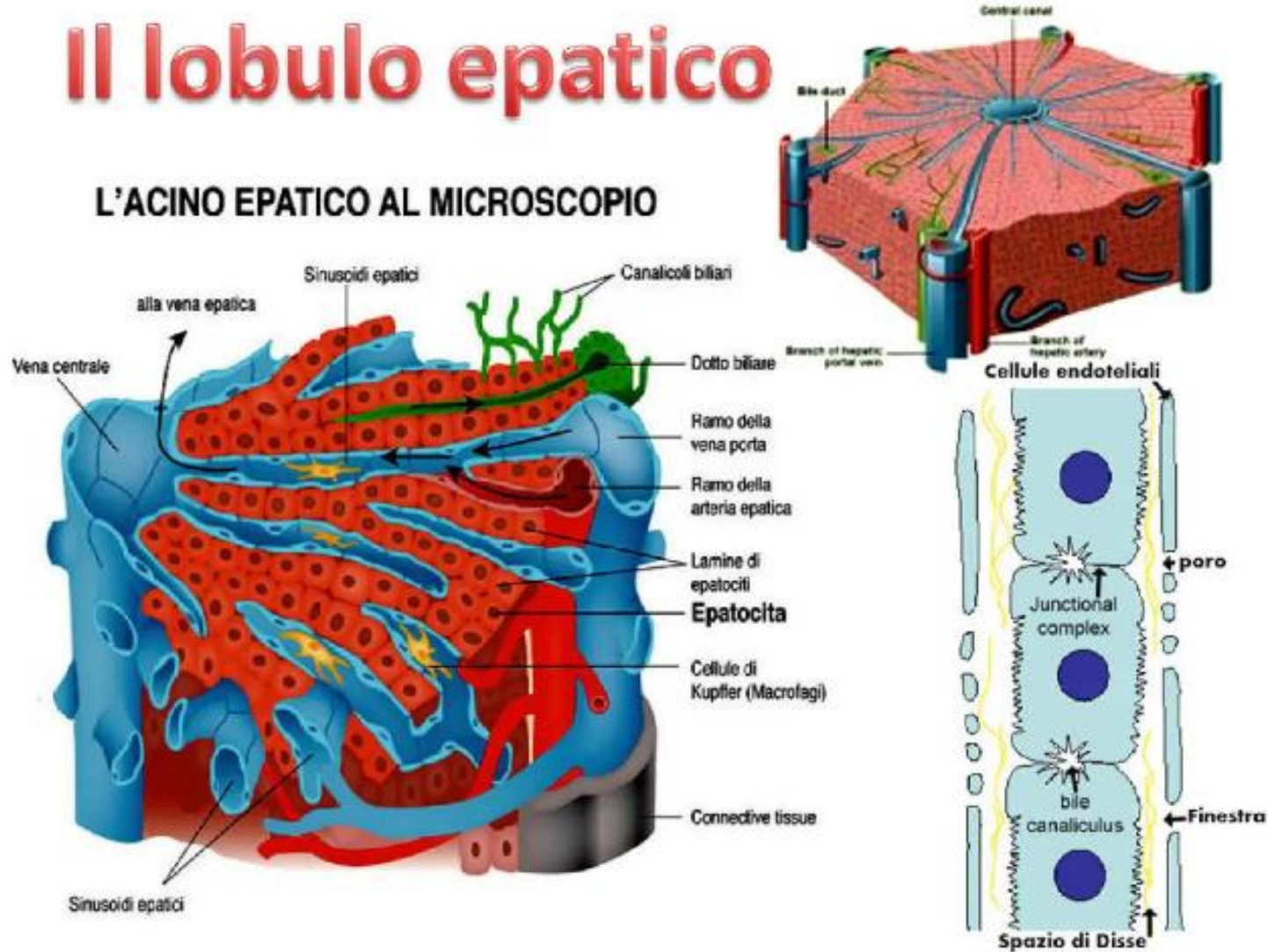


B

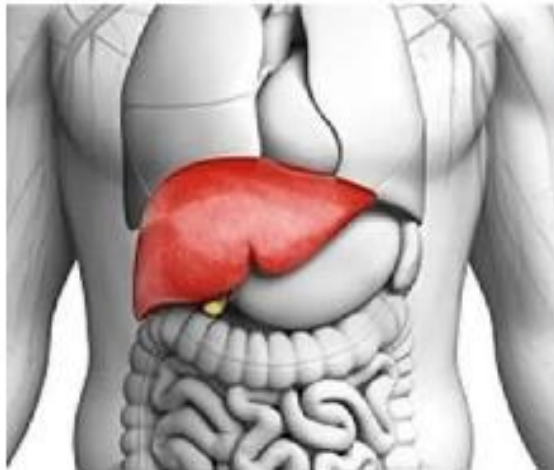Anatomia

Il lobulo epatico

L'ACINO EPATICO AL MICROSCOPIO

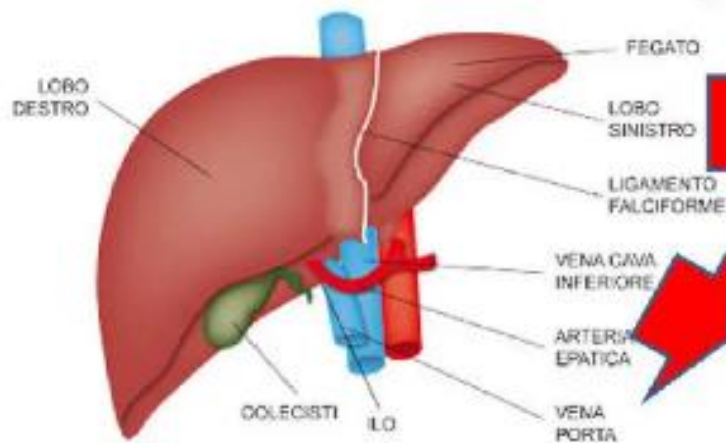


Fisiologia



Il fegato, le funzioni

IL FEGATO VISTO DAL DAVANTI



- METABOLISMO DEL GLUCOSIO
- METABOLISMO DEI LIPIDI
- METABOLISMO DELLE
PROTEINE
- FATTORI DI COAGULAZIONE
- AZIONE DETOSSICANTI
- PRODUZIONE DI UREA
- FUNZIONI DIGESTIVE

Diagnosi

- Clinica
- Marcatori tumorali (alfa feto proteina, CEA)
- **Ecografia (m.d.c) - Fibro-Scan (Fibro-Test)**
- **TC (m.d.c)**
- **RM**
- Biopsia

Liver function:

Transaminases

Bilirubin level / Clotting

Child – Pugh

ICG R 15 *

MELD score

Diagnosi

Come valutare la funzione?

- Transaminasi **
- Child – Pugh (Bilirubin level)
- MELD score
- Grado di fibrosi (Ishak classification) ***

- ICG R 15 *

Diagnosi

Come valutare la funzione?

Child-Pugh classification of cirrhosis²

Factor	Units	1	2	3
Serum bilirubin	$\mu\text{mol/L}$ mg/dL	<34 <2.0	34-51 2.0-3.0	>51 >3.0
Serum albumin	g/L g/dL	>35 >3.5	30-35 3.0-3.5	<30 <3.0
Prothrombin time	Second prolonged INR	0-4 <1.7	4-6 1.7-2.3	>6 >2.3
Ascites		None	Easily controlled	Poorly controlled
Hepatic encephalopathy		None	Minimal	Advanced

Child-Pugh class assignment²

Total Points	Class	Liver Status
5-6	A	Compensated
7-9	B	Decompensated
10-15	C	Decompensated

Diagnosi

Come valutare la funzione?

Model for End Stage Liver Disease (MELD)

MELD score= $10 \times [0.957 \times \log e (\text{creatinine}) + \log e (\text{bilirubin}) + 1.12 \times \log e (\text{INR})] + 6.43$

3 month mortality according to MELD score

MELD score	<u><=9</u>	<u>10-19</u>	<u>20-29</u>	<u>30-39</u>	<u>>=40</u>
Hospitalized pt.	4%	27%	76%	83%	100%
Outpatient cirrhotic	2%	6%	50%		

Diagnosi

ICG

- è filtrata dal parenchima epatico
- viene eliminata con la bile
- La ritenzione del 15 % o più del colorante nel plasma 15 min. dopo l'infusione di 0.5 mg / kg di colorante, è un indice di alterata funzionalità epatica



Cirrosi epatica

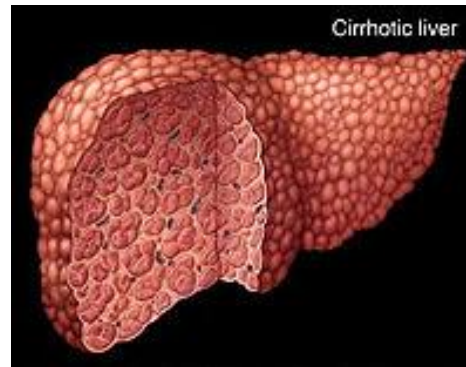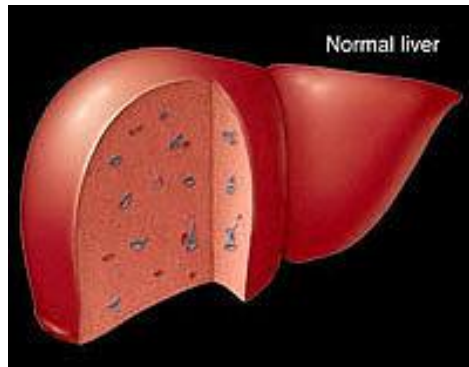
Definizione

La cirrosi epatica è una malattia cronica, diffusa del fegato, ad andamento lento e progressivo, caratterizzato da un'intensa fibrosi che trasforma la normale architettura epatica in noduli con una struttura anomala e con una conseguente perdita dei normali rapporti tra le cellule, i vasi sanguigni e le vie biliari.

Rappresenta l'esito finale di numerose malattie del fegato che hanno in comune la capacità di causare la morte e la rigenerazione delle cellule epatiche e di innescare il processo dalla fibrosi.

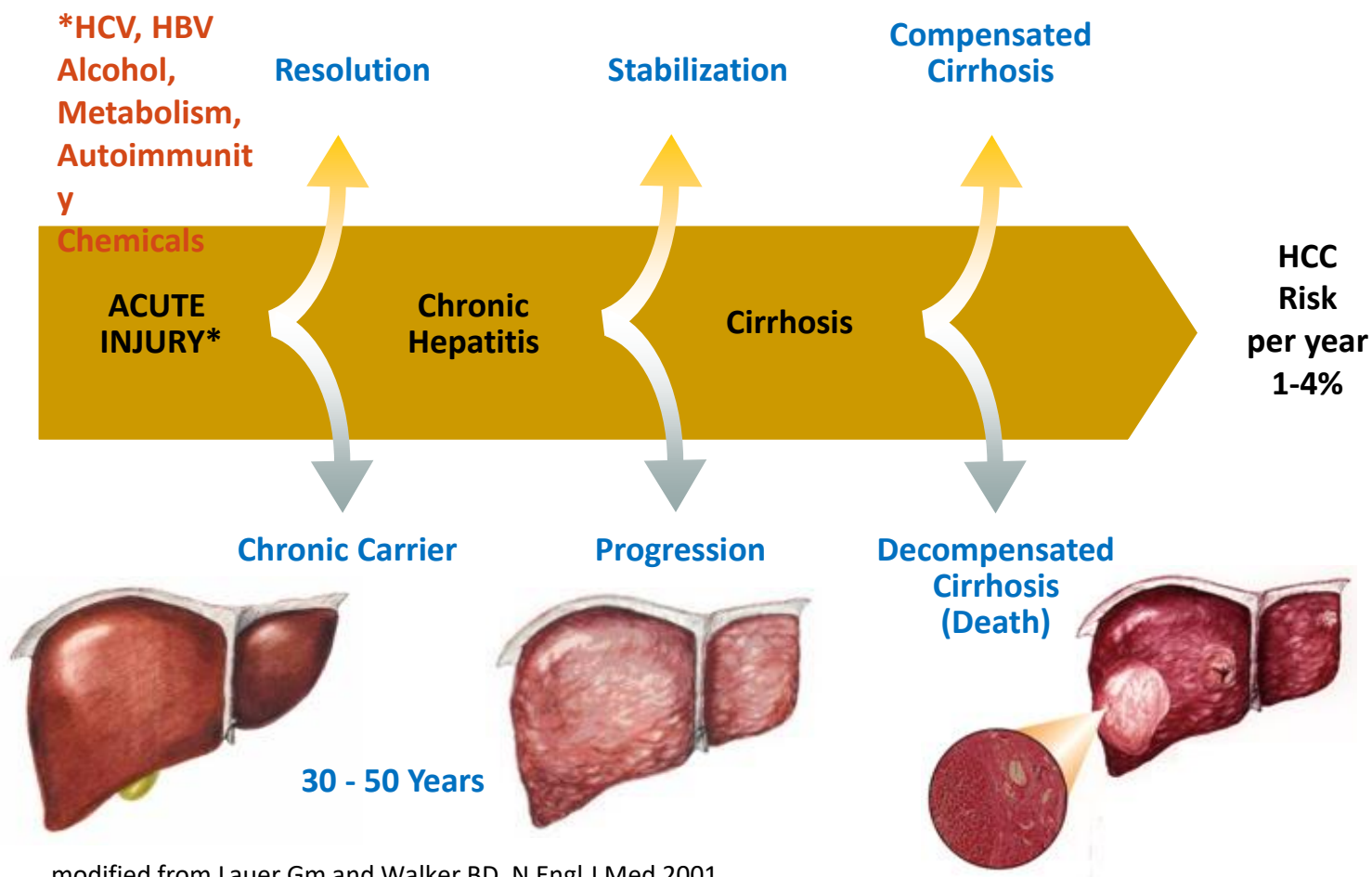
Definizione

La cirrosi è definita anatomicamente come un processo diffuso di fibrosi e di formazione di noduli di rigenerazione



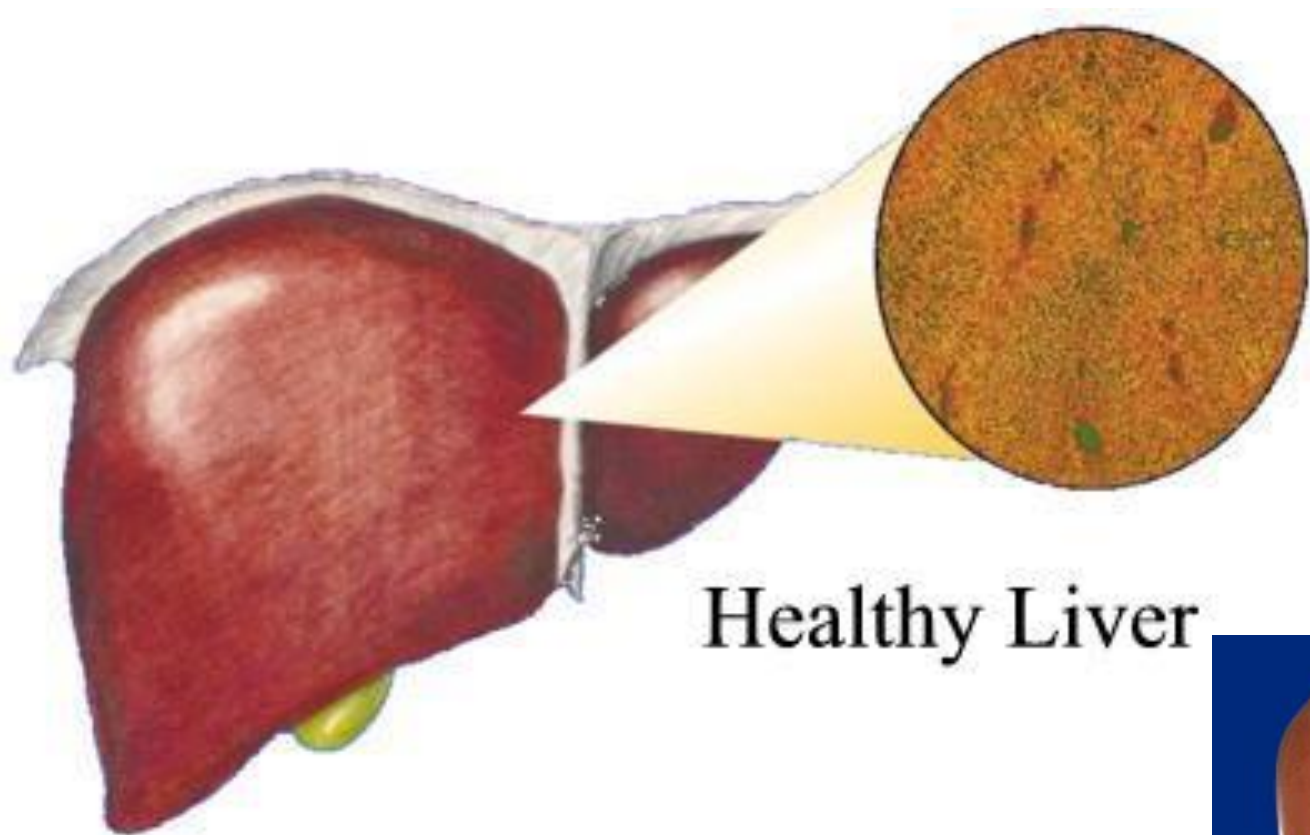
FIBROSI
+
NODULI

Aspetti generali

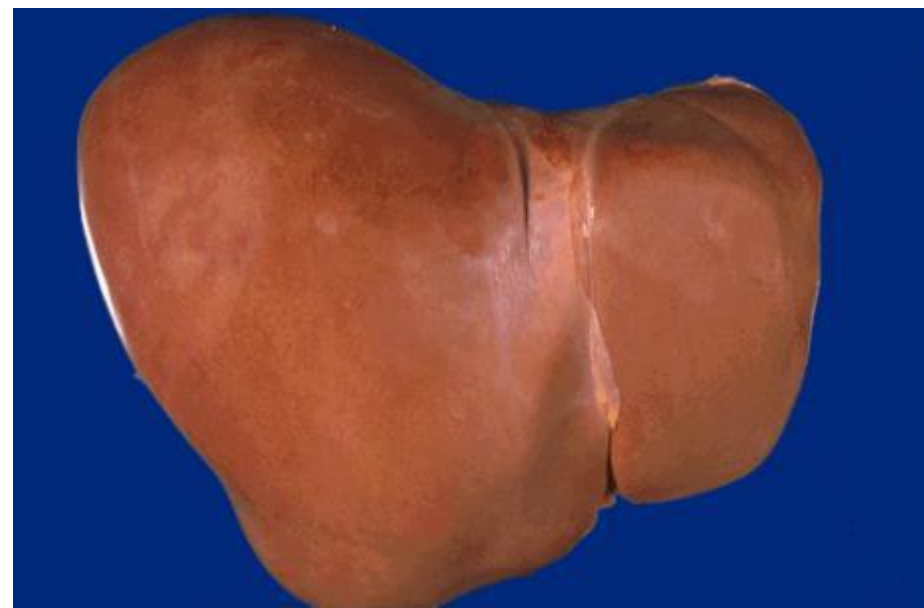

modified from Lauer Gm and Walker BD, N Engl J Med 2001

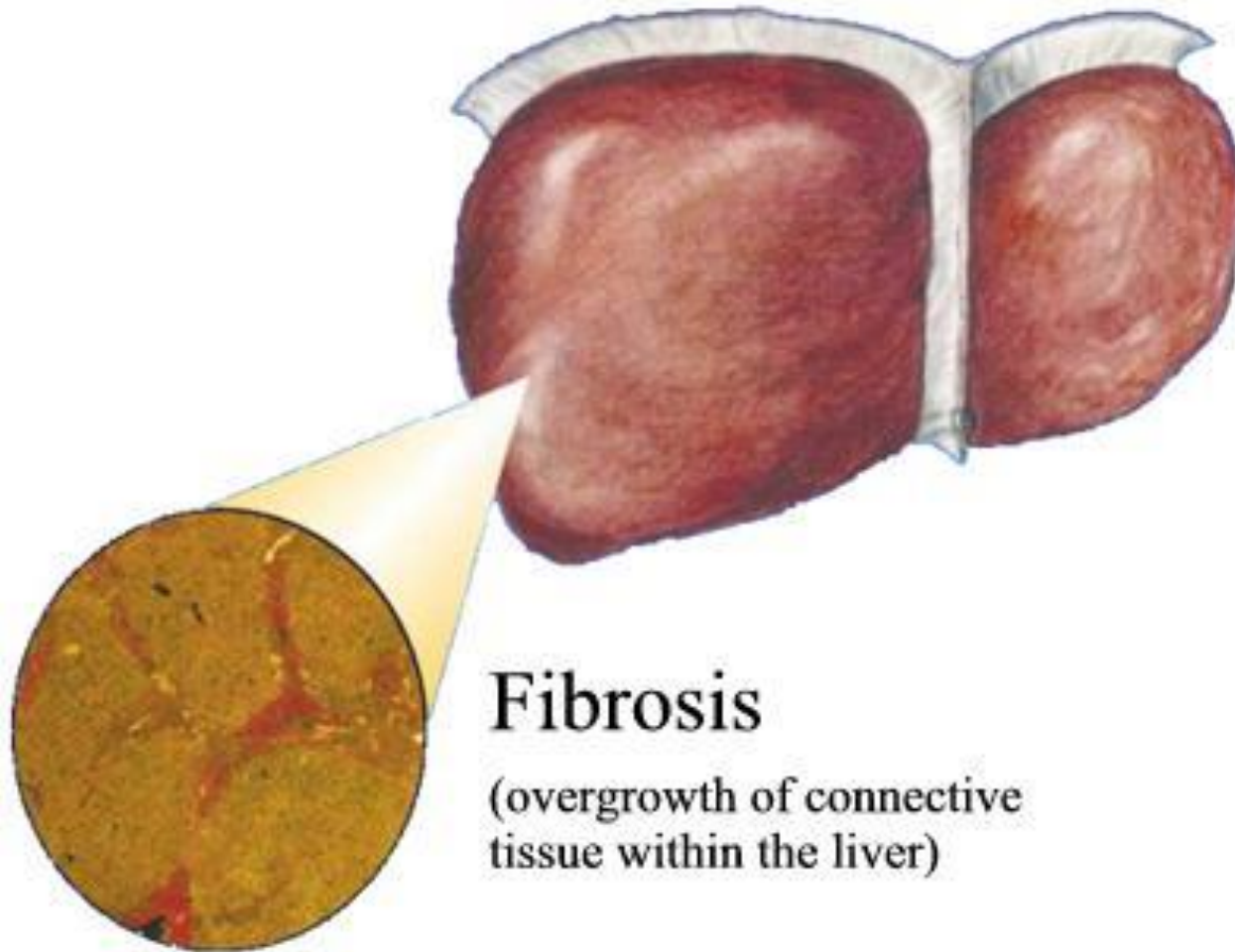
Aspetti generali



Healthy Liver



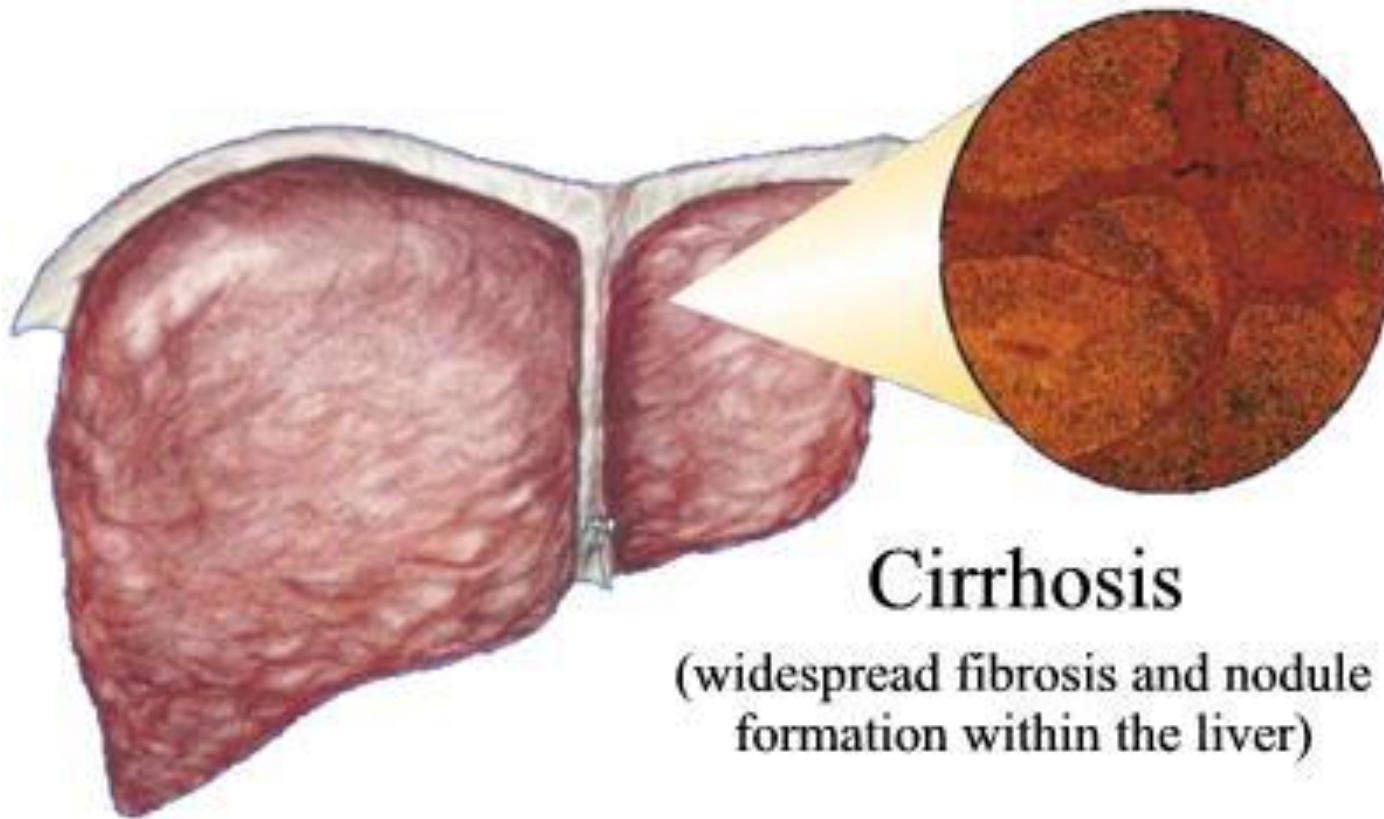
Aspetti generali



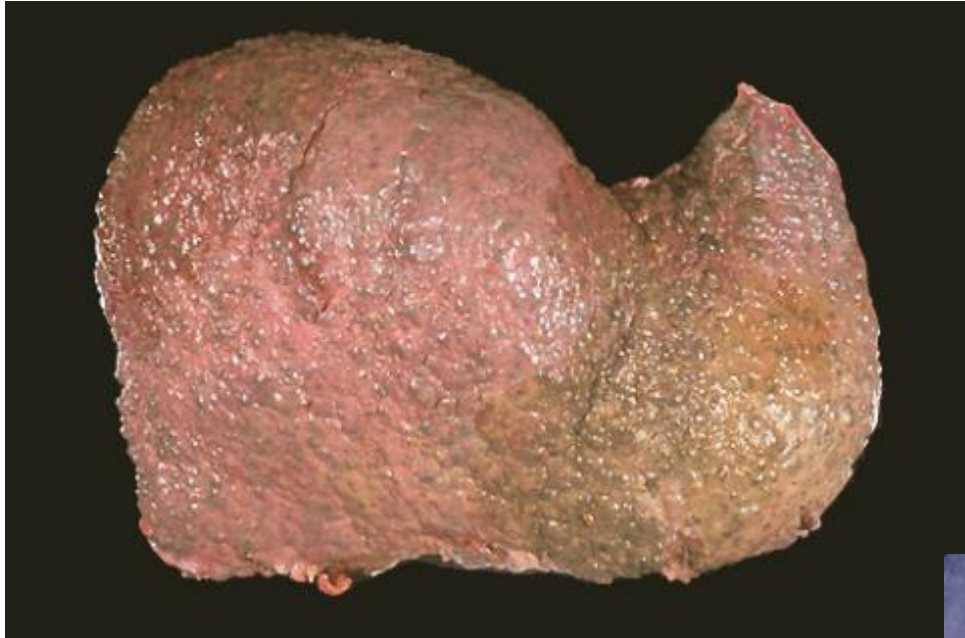
Fibrosis

(overgrowth of connective tissue within the liver)

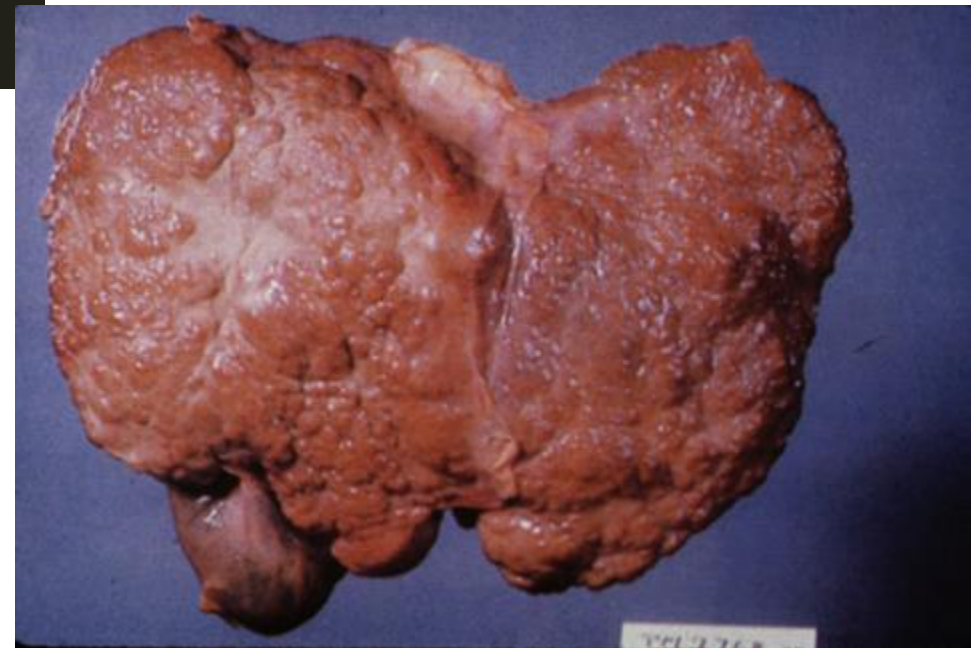Aspetti generali



Aspetti generali



Cirrosi
micronodulare



Cirrosi
macronodulare

Cause di cirrosi

- Epatite virale (B, C e D)
- Alcol
- Metabolica
 - Accumulo di ferro
 - Accumulo di rame (morbo di Wilson)
 - Deficit di α 1-antitripsina
 - Glicogenosi di tipo IV
 - Galattosemia
 - Tirosinemia
- Colestasi (biliare)
- Ostacolo al deflusso venoso epatico
 - Sindrome di Budd-Chiari
 - Insufficienza cardiaca
- Immunologica (epatite “lupoide”)
- Tossine e farmaci
- Criptogenetica

Cause di cirrosi

La cirrosi, a parte i **segni tipici legati all'eziologia**, determina i seguenti eventi:

- **IPERTENSIONE PORTALE**
- **ASCITE**
- **INSUFFICIENZA EPATOCELLULARE**

Ipertensione portale

- Il sistema portale è costituito da tutte le vene che portano al fegato il sangue refluo da milza, pancreas, intestino e colecisti.
- Nei casi di alterazione dell'emodinamica portale vi sono inoltre delle vene accessorie che rappresentano delle valvole di fuga.
- L'ipertensione portale viene definita come un aumento del gradiente pressorio tra vena porta e vene sovraepatiche.
- Tale gradiente può aumentare per:
 - Aumento delle resistenze al deflusso del sangue nel circolo portale
 - Aumento dell'afflusso di sangue nel circolo portale

Ipertensione portale: conseguenze

DIRETTE

- Splenomegalia
- Circoli collaterali
- Gastropatia congestizia e varici gastro-esofagee (sanguinamento)
- Ascite (peritonite batterica spontanea)

INDIRETTE

- Sindrome epato-renale
- Sindrome epato-polmonare

Ipertensione portale: splenomegalia

- La milza, in caso di ipertensione portale, si trova a ricevere un normale apporto di sangue dall'arteria splenica, senza poter avere un normale deflusso a causa dell'elevata pressione nella vena porta. Ciò determina ristagno di sangue e congestione dell'organo.
- L'ingrandimento della milza può associarsi ad IPERSPLENISMO, ossia una sindrome ematologica derivante da un'attività sproporzionata dell'organo, a causa delle aumentate dimensioni, in cui piastrine, globuli rossi e bianchi vengono sequestrati. Frequente e precoce è la piastrinopenia, tardive la granulocitopenia e l'anemia. La piastrinopenia favorisce i fenomeni emorragici.

Ipertensione portale: circoli collaterali

- Il sangue che trova ostacolo al deflusso della vena porta può prendere strade diverse costituite da circoli anastomotici. Tali circoli collaterali sono suddivisibili in superficiali e profondi.

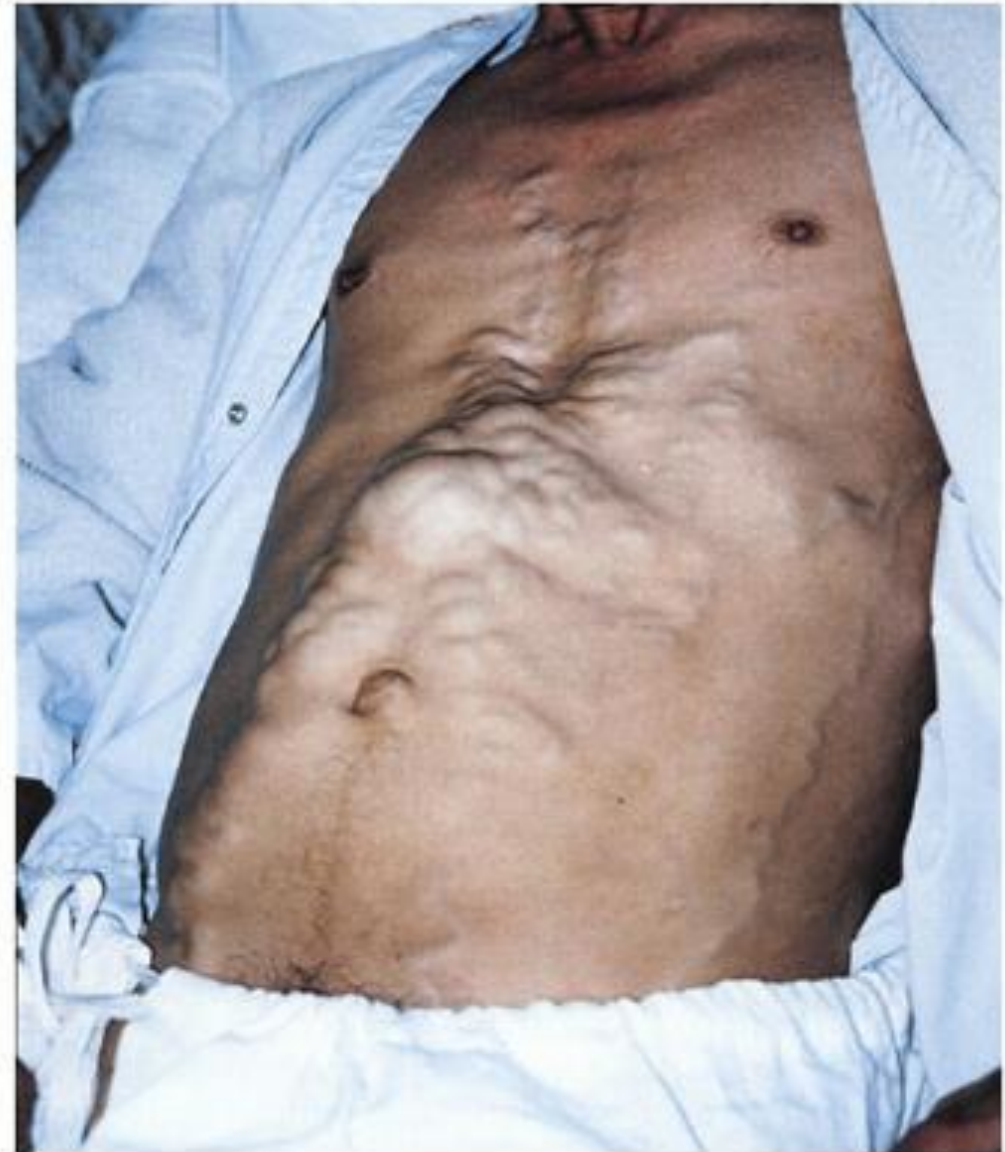Superficiali

- Vene paraombelicali e vene del legamento falciforme.
 - Normalmente convogliano il sangue dalla parete addominale anteriore al fegato. In caso di ipertensione portale il flusso si inverte con conseguente ectasie delle vene della parete addominale che ricevono un flusso ematico più consistente. Tali ectasie danno luogo al cosiddetto CAPUT MEDUSAE (raggiata venosa periombelicale).
- Vena ombelicale e dotto venoso di Aranzio.
 - Clinicamente non rilevabile

Ipertensione portale: circoli collaterali

Superficiali

- Vene paraombelicali e vene del le
 - Normalmente convogliano il s anteriore al fegato. In caso di ip con conseguente ectasie delle ricevono un flusso ematico più luogo al cosiddetto CAPUT MED periombelicale).
- Vena ombelicale e dotto venoso d
 - Clinicamente non rilevabile

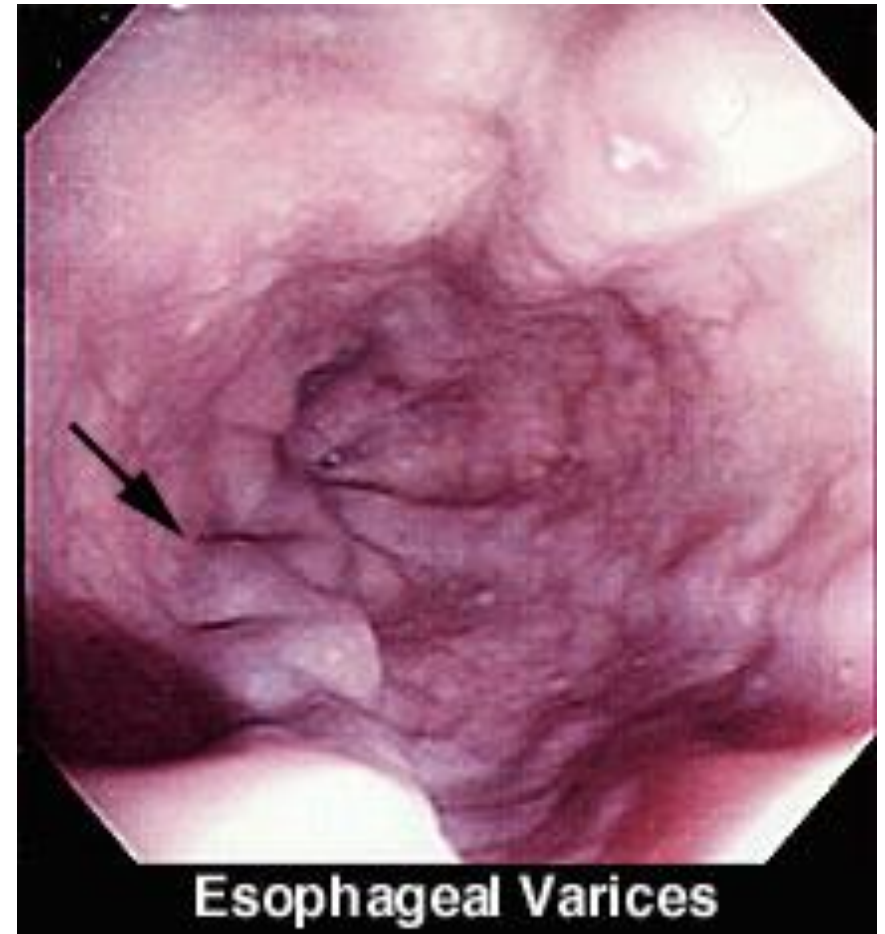
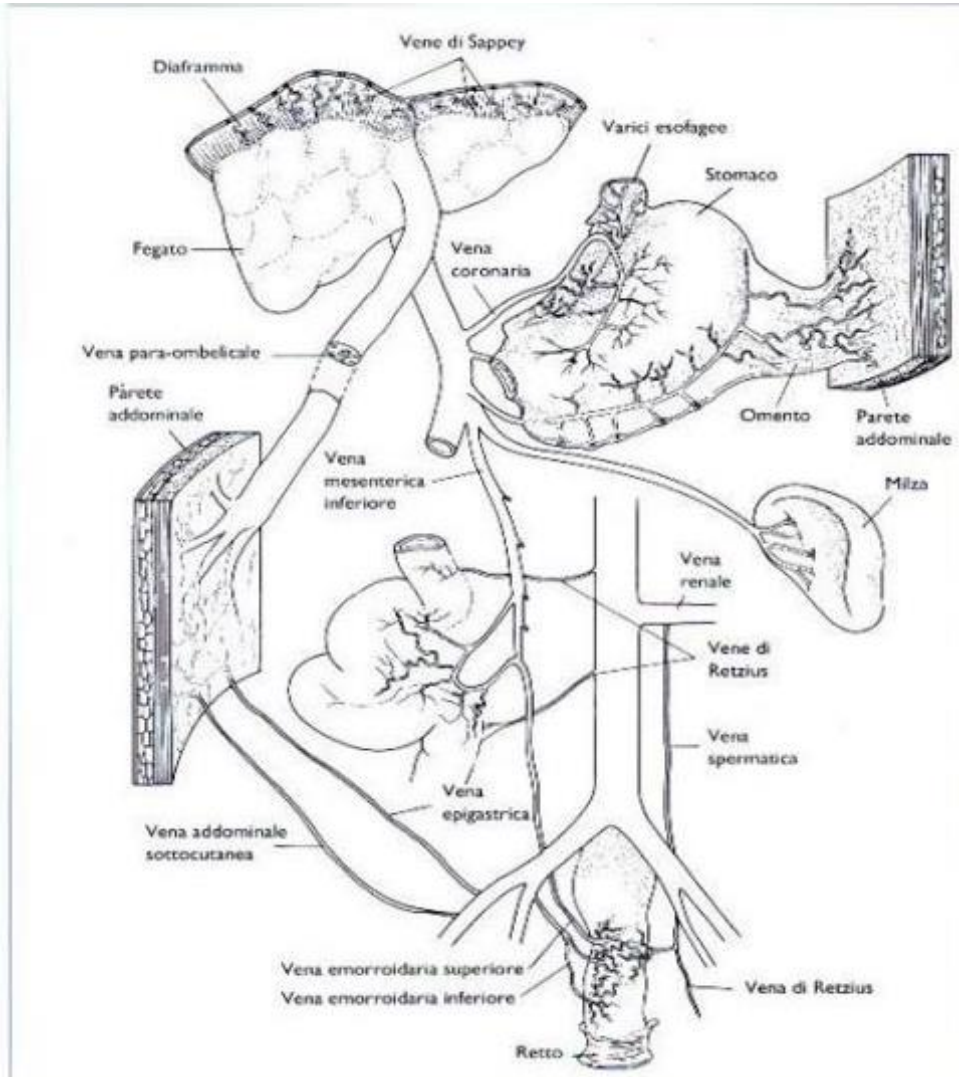


Ipertensione portale: circoli collaterali

Profondi

- Sistema del Retzius
 - Tra vene mesenteriche e vene lombari, sacrale mediana, genitale e renale
- Vena gastrica di sinistra e plesso esofageo
 - Con congestione di quest'ultimo e formazione di VARICI ESOFAGEE, il cui sanguinamento è una delle principali cause di morte nel paziente cirrotico
- Vena rettale superiore e vene rettalì medie e inferiore
 - Con congestione di queste ultime e formazione di gavoccioli emorroidari

Ipertensione portale: circoli collaterali



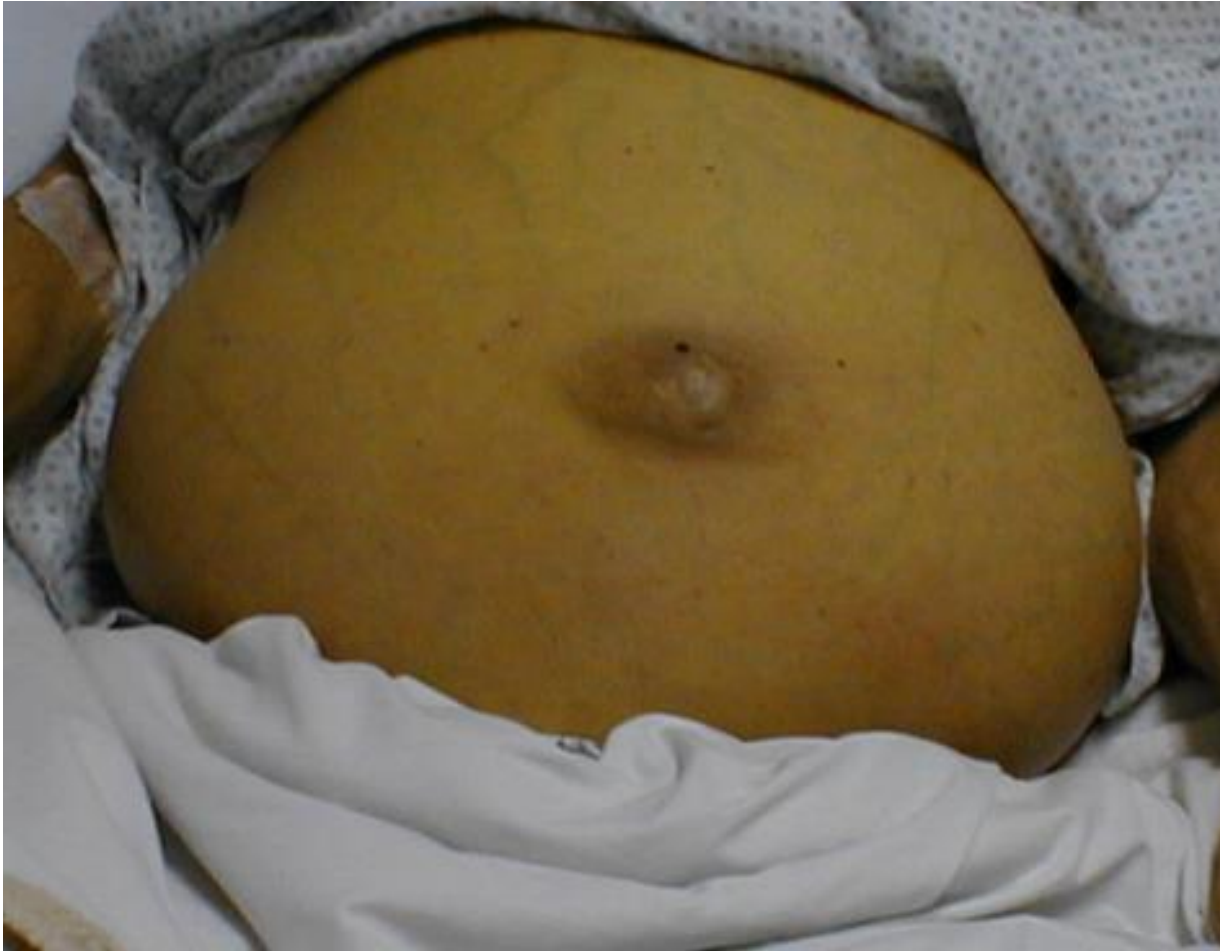Ipertensione portale: gastropatia congestizia e varici esofagee

- La gastropatia congestizia, associata a ipertensione portale, è conseguenza dell'ostacolato deflusso di sangue dalle vene gastriche.
- Può essere lieve (eritema della mucosa gastrica) o severa (diffuse lesione emorragiche della mucosa)
- Le varici della giunzione gastro-esofagea interessano quasi costantemente i soggetti con ipertensione portale secondaria a cirrosi epatica: il problema di tali varici è la tendenza ad andare incontro a rottura con sanguinamento mortale nel 32% dei casi.

Ascite

- L'ascite consiste nell'accumulo endoperitoneale di liquido, che ha le caratteristiche di trasudato
- Il meccanismo di formazione dell'ascite non è del tutto chiarito. L'ipotesi più accreditata ne correla la formazione ad un ostacolo al deflusso, a livello epatico, sia di sangue che di linfa, con conseguente aumento della pressione idrostatica e fuoriuscita di liquido dai vasi con secondario accumulo endoperitoneale.
- L'ipoprotidemia, spesso presente nei pazienti con insufficienza epatica, favorirebbe la formazione del trasudato a causa della bassa pressione oncotica.
- **In chirurgia, può essere secondaria a un'estensiva interruzione delle strutture linfatiche epatiche, situate nei legamenti, OPPURE al danno epatico post-operatorio**

Ascite



Ascite, ittero,
reticolo venoso,
ernia
ombelicale

Ascite → PBS

- Complicanza direttamente correlata con l'ascite è la **PERITONITE BATTERICA SPONTANEA**, che si ritiene dovuta al passaggio diretto di batteri dal lume intestinale.
- Può essere il prodromo di una **PHLF!**

Interessa prevalentemente soggetti con cirrosi epatica ed ipertensione portale

Caratterizzata da rapido decadimento della funzione renale

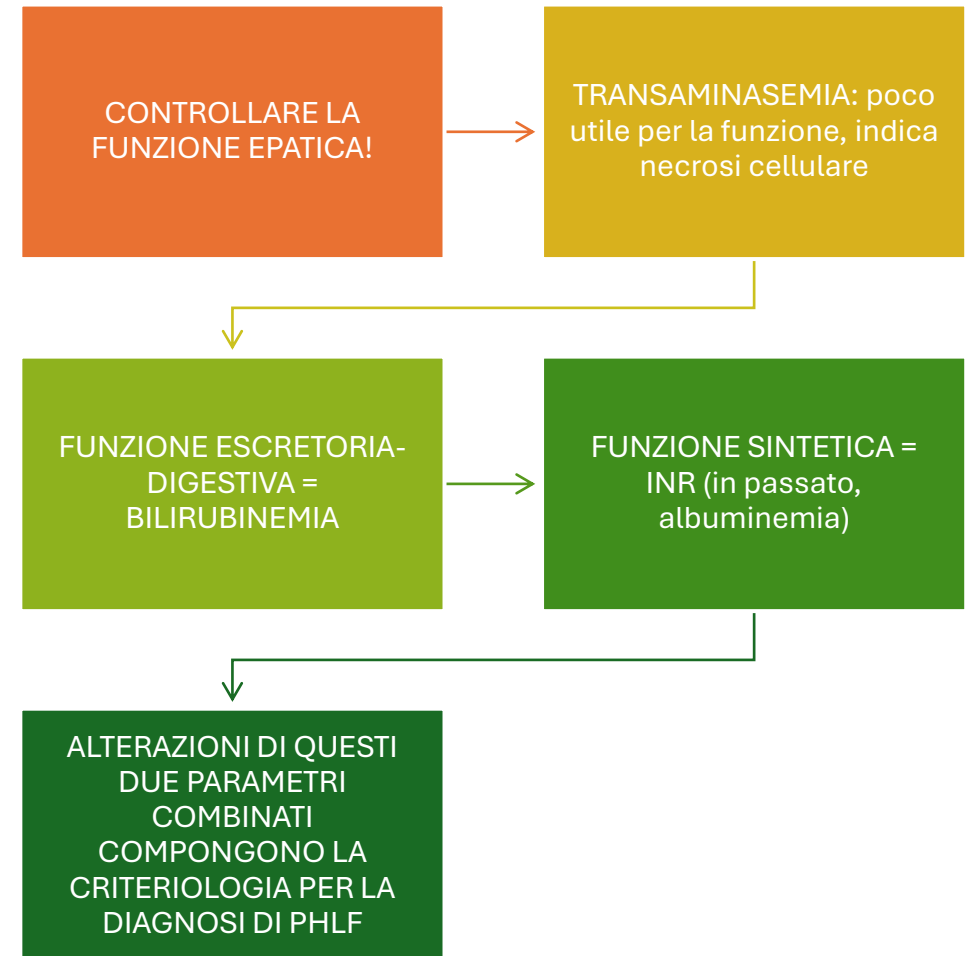
Deriva da un'alterazione dell'emodinamica del microcircolo renale dovuta a disfunzione dei meccanismi vasoattivi

La prognosi è severa a breve termine

Insufficienza epato-cellulare

È dovuto soprattutto all'insufficienza delle cellule epatiche a metabolizzare bilirubina e quindi rappresenta in qualche modo un indice della gravità dell'insufficienza epato-cellulare

Questo tipo di ittero, di solito, si presenta con un incremento della bilirubinemia indiretta, oppure un quadro misto

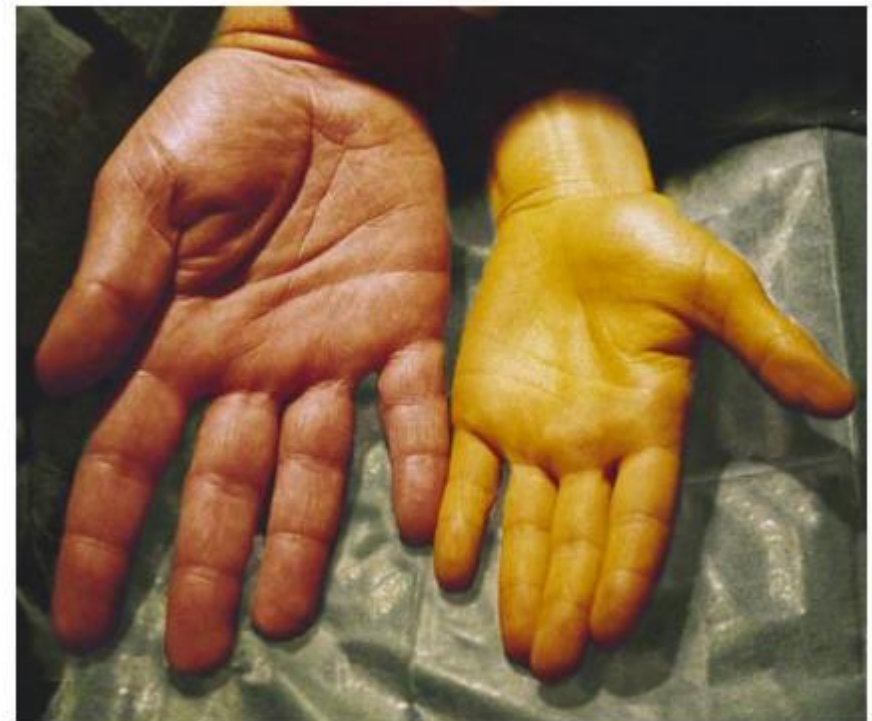
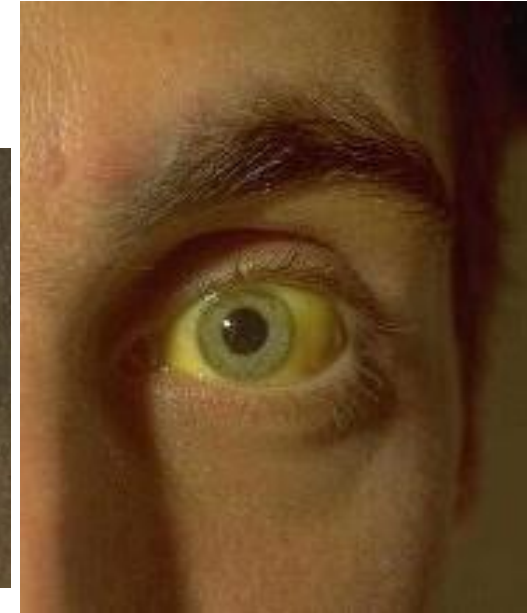
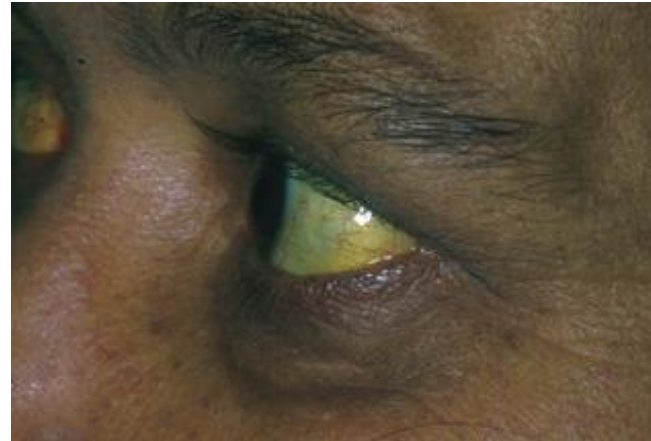Ittero

Definizione: colorazione giallastra di cute e mucose dovuta ad un aumento della concentrazione plasmatica di bilirubina

Quando la colorazione giallastra interessa le sclere, ma non la cute, si parla di **SUB-ITTERO**, che si ha generalmente per valori di bilirubina tra 2,5 e 3,5 mg/dl

Si parla di **PSEUDO-ITTERO** quando la colorazione gialla della cute è dovuta ad accumulo di sostanze diverse dalla bilirubina (Es. carotenoidi, aurantiasi, ecc.)



Ittero: conseguenze

INSUFFICIENZA EPATICA

- Deposito di componenti biliari nel fegato (sofferenza epatica, fino alla cosiddetta cirrosi biliare secondaria)
- L'80% del rame assorbito e' escreto con la bile ed eliminato con le feci
- Nella colestasi cronica il rame si accumula nel fegato fino a livelli simili a quelli riscontrabili nella sindrome di Wilson

INSUFFICIENZA RENALE

- Disfunzione tubulare renale (effetto lesivo, in caso di colestasi severa, dei sali biliari)
 - I reni presentano una aumentata sensibilità all'ipotensione e all'ipossia
- Idratazione

DEFICIT DELLA COAGULAZIONE

- Secondaria a malassorbimento e deficit vit K
- Allungamento del tempo di protrombina (PT)
- Il PT può essere normalizzato con somministrazione di vitamina K
- Associata alterata funzionalità piastrinica